

LAVORO ORIGINALE

Un caso di sincope da deglutizione

Andrea Campana, Michele Manzo,
Gaetana Melchiorre, Leonardo Di Leo,
Giuseppe Di Benedetto

G Ital Aritmol Cardiol 2001;4:133-136

Dipartimento Medico-Chirurgico di Cardiologia
Azienda Ospedaliera, Ospedali Riuniti "San
Giovanni di Dio e Ruggi d'Aragona", Salerno

RIASSUNTO

Gli Autori descrivono un caso di sincope da deglutizione relativo a un paziente di 68 anni.

La documentazione Holter di un BAV di II grado contemporanea a una manifestazione pre-sincopale, manifestatasi, come di consueto, durante l'ingestione di una bevanda gasata, rese necessario l'impianto di un pace-maker definitivo. Un Holter registrato dopo circa cinque mesi di completo benessere documentava una fase di circa 8 secondi di BAV verosimilmente di 3° grado, con intervento del pace-maker, in totale assenza di sintomi; l'episodio si era manifestato durante la cena, nel corso della quale il paziente aveva ingerito della birra.

Parole chiave: sincope, Holter, pace-maker

L'atto della deglutizione può essere, raramente, causa di sincope;¹⁻⁴ non vi sono molti casi descritti in letteratura, ma è possibile che questo disturbo autonomo possa, in qualche occasione, avere delle gravi implicazioni per chi ne è affetto.⁵

Un uomo di 68 anni, sottoposto tre anni prima a intervento di sostituzione valvolare aortica per una stenosi serrata, riferiva il verificarsi di episodi sincopali, con cadenza di almeno sette-otto all'anno, sempre associati ai pasti e in particolare alla assunzione di bevande gasate. La sintomatologia, inizialmente sottovalutata e considerata solo casualmente associata alla deglutizione, era apparsa molto tempo prima della manifestazione clinica della valvulopatia aortica. Successivamente, dopo il ripetersi di molteplici episodi sincopali, al paziente divenne chiara la stretta correlazione tra questi e l'ingestione di bevande; egli, pertanto, cominciò ad adottare delle generiche precauzioni, come il bere lentamente, evitando bevande gasate: nonostante ciò vi furono delle recidive della sintomatologia, alcune con le caratteristiche delle crisi di Morgagni-Adams-Stokes.

Quando il paziente giunse alla nostra osservazione, dopo una breve ma chiarificante indagine anamnestica e l'esecuzione di un ECG standard (che non mostrava disturbi della conduzione atrioventricolare e intraventricolare), fu subito sottoposto a ECG dinamico; duran-

te l'esame gli fu chiesto di bere una bevanda gasata e, nel farlo, egli avvertì un transitorio capogiro: la registrazione ECGrafica mostrò che in quella occasione si era manifestata una pausa R-R di 1,9 sec, dovuta a un'onda P non condotta per blocco atrioventricolare di II grado, senza apparente prolungamento degli intervalli P-R precedenti (Figura 1). Il massaggio dei seni carotidei eseguito in clino- e ortostatismo non diede luogo a risposte pressorie o ECGrafiche patologiche; fu eseguito anche un "head-up tilt test" secondo il protocollo proposto da Bartoletti et al.:⁶ l'esame diede esito negativo. Nessun elemento patologico fu evidenziato a una esofago-gastro-duodenoscopia. Il preciso racconto anamnestico insieme alla modesta prova raccolta ci fecero porre indicazione all'impianto di un pace-maker definitivo, con la certezza che, in occasione della sintomatologia sincopale più volte manifestata dal paziente, il disturbo della conduzione fosse stato di grado ben più avanzato.

Discussione

La sincope riflessa durante deglutizione sembra essere scatenata dall'attivazione di meccanocettori innervanti il tratto distale dell'esofago con conseguente risposta vagale efferente: la risposta può variare da caso a caso, dando luogo a bradicardia sinusale, blocco atrioventricolare o ipotensione; Carey et al.⁵ hanno descritto il caso di una donna di 86 anni con sincope da deglutizione provocata da meccanismo unicamente ipotensivo. Sebbene sia stato riportato un caso di sincope da deglutizione in un paziente sottoposto, tre mesi prima, a resezione di un aneurisma dell'aorta discendente,⁸ non crediamo che la valvulopatia aortica sia legata, nel nostro paziente, alle manifestazioni sincopali, poiché esse erano presenti da anni ed erano continuate, immutate, dopo l'intervento di sostituzione valvolare.

È ben noto che l'elettrostimolazione cardiaca definitiva è curativa per questa condizione gravemente inva-

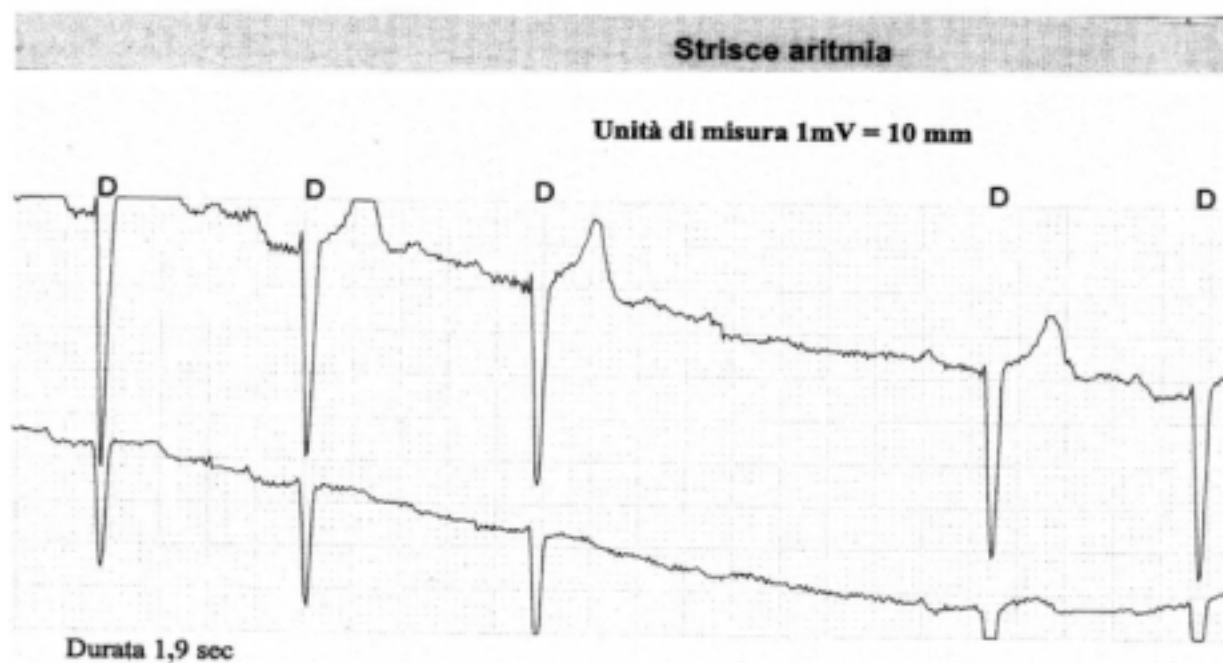
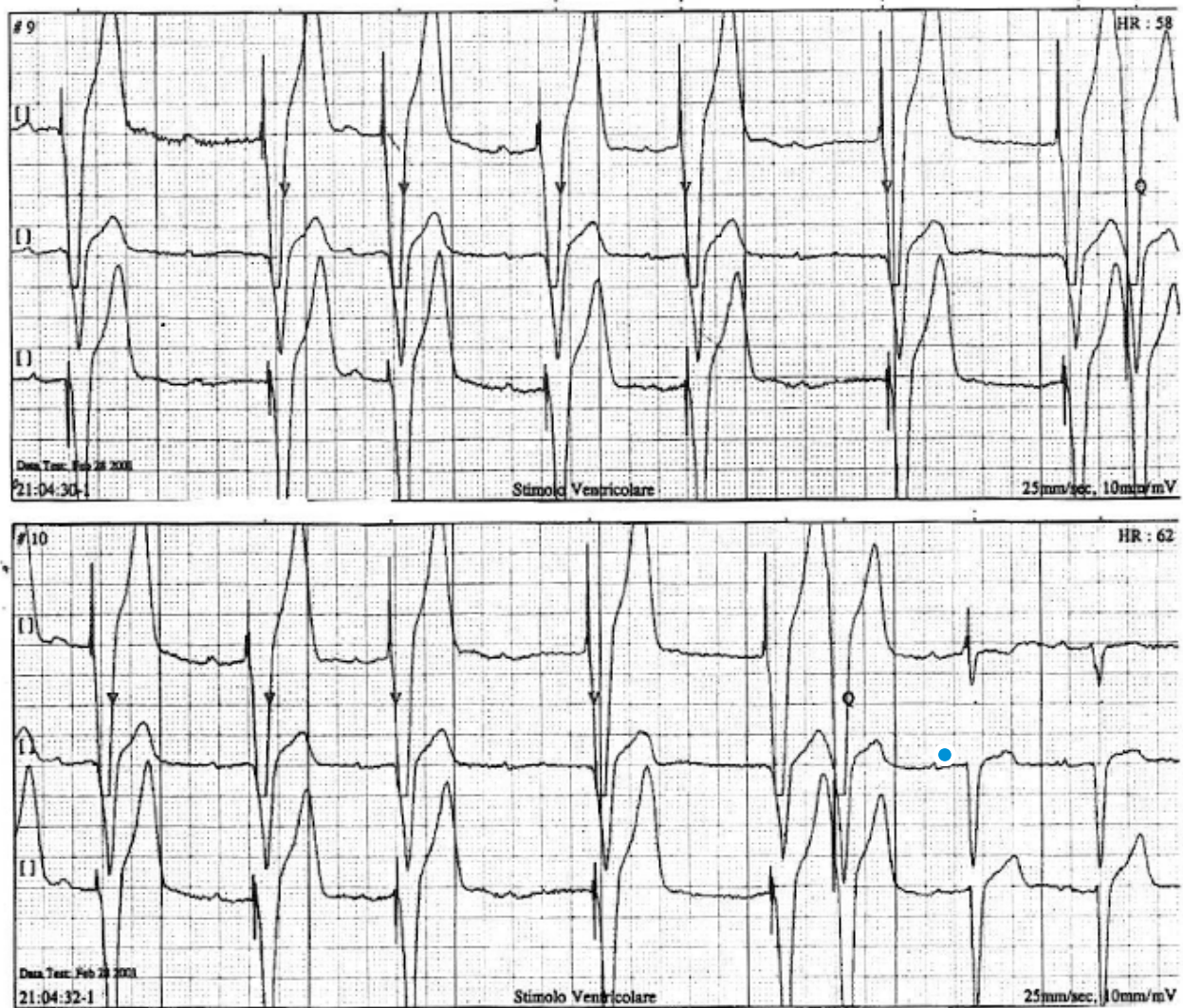

FIGURA 1 Blocco A-V di II grado durante deglutizione

Un caso di sincope da deglutizione

lidante;^{9,10} noi abbiamo usato un pace-maker VDD,^{11,12} programmando una "lower rate" di 50 bpm, con un intervallo A-V superiore ai 200 msec e con l'aggiunta dell'isteresi sullo stesso intervallo A-V: è stata scelta tale modalità di stimolazione, ritenendo che, anche sulla scorta della pur esigua documentazione, alla base dei disturbi del paziente vi fosse un BAV avanzato e che lo stimolatore, al bisogno, avrebbe potuto "triggerarsi" sull'attività sinusale spontanea.

Dopo oltre cinque mesi di completa asintomaticità, è stato chiesto al paziente di sottoporsi a un esame Holter: la registrazione evidenziava una fase di verosimile BAV totale della durata di circa 8 secondi, con intervento del pace-maker che manifestava, peraltro, difetti di sensibilità atriale, probabilmente anche a causa di "shifting" del segnapassi sinusale (Figura 2). L'episodio, avvertito come sensazione di cardiopalmo, si era manifestato mentre il paziente, a cena, beveva un bicchiere di birra.



Intervento del pace-maker per un episodio di verosimile BAV totale manifestatosi durante ingestione di una bevanda gasata. Il difetto di sensibilità atriale, lasciando emergere lo stimolatore in modalità VVI, rende più evidente il disturbo di conduzione

FIGURA 2

Bibliografia

1. Guberman A, Catching J. Swallow syncope. *Can J Neurol Sci* 1986 Aug;13(3):267-269.
2. Armstrong PW, Mc Millan DG, Simon JB. Swallow syncope. *Can Med Assoc J* 1985 Jun 1;132(11):1281-1284.
3. Kakuchi H, Sato N, Kawamura Y. Swallow syncope associated with complete atrioventricular block and vasovagal syncope. *Heart* 2000 Jun;83(6):702-704
4. Farb A, Valenti SA. Swallow syncope. *Md Med J* 1999 Jul-Aug;48(4):151-154.
5. Carey BJ, De Caestecker J, Panerai RB. More on deglutition syncope. *N Engl J Med* 1999 Jun 24;340(25):2006.
6. Bartoletti A, Alboni P, Ammirati F, et al. on behalf of Gruppo di Lavoro sulla Sincope AIAC-Area Aritmie ANMCO. Tilt test potenziato con nitroglicerina orale nei pazienti con sincope inspiegata. *Ital Heart J Suppl* 2000;1(2):226-231.
7. Olshansky B. More on deglutition syncope. *N Engl J Med* 1999 Oct 21;341(17):1316-1317.
8. Nakano T, Okano H, Konishi T, et al. Swallow syncope after aneurysmectomy of the thoracic aorta. *Heart vessels* 1987;3(1):42-46.
9. Kunimoto S, Sibata S, Abiru M, et al. A case of swallow syncope induced by vagovagal reflex. *Jpn J Med* 1990 mar-Apr;29(2):199-202.
10. Golf S. Swallowing syncope. A case report. *Acta Med Scand* 1977;201(6):585-586.
11. Curzio G and Multicenter Study Group. A Multicenter evaluation of a single-pass. lead VDD pacing system. *Pacing Clin Electrophysiol* 1991;14:434-442.
12. Antonioli GE. Single lead atrial synchronous ventricular pacing a dream come true. *Pacing Clin Electrophysiol* 1994;17:1531-1547.

Indirizzo per la corrispondenza

Andrea Campana
Via B. Croce, 11
84121 Salerno
Tel 089/220935
Fax 089/672306
e-mail: campana.card@tin.it