- Copyright - Il Pensiero Scientifico Editore downloaded by IP 3.138.101.95 Fri, 26 Apr 2024, 02:19:45

LAVORO ORIGINALE

Tachicardia atriale catecolamino-sensibile da rientro intorno all'ostio del seno coronarico

Paolo Donateo, Michele Brignole, Francesco Croci, Daniele Oddone

G Ital Aritmol Cardiostim 2002;2:61-65

Dipartimento Cardiologia e Centro Aritmologico, Ospedali Riuniti, Lavagna

Riassunto

Descriviamo il caso di un giovane atleta affetto da episodi di tachicardia ad insorgenza durante sforzo fisico, a QRS stretti, indotta con meccanismo di rientro attorno all'ostio del seno coronarico. L'aritmia è stata trattata efficacemente con ablazione transcatetere mediante radiofrequenza. In maniera analoga ad altri osti venosi, l'ostio del seno coronarico può essere sede di origine di tachicardia atriale.

Parole chiave: tachicardia atriale da rientro, ostio del seno coronarico, ablazione con radiofrequenza

Introduzione

La tachicardia atriale ad origine dall'ostio del seno coronarico non è comune.[1,2] Un anomalo automatismo sembra il meccanismo elettrofisiologico prevalente,[1,2] benché un adeguato mappaggio possa evidenziare meccanismi diversi.

Caso clinico

Un calciatore di 18 anni era affetto da due anni da episodi molto frequenti di palpitazioni, con inizio e fine improvvisi, sempre durante esercizio fisico, di durata variabile (5-30 minuti). Talora il paziente accusava lipotimie e limitazione funzionale. Aveva documentazione elettrocardiografica di tachicardia a QRS stretti 180 bpm (Figura 1) e, in una occasione, di fibrillazione atriale a QRS stretti con frequenza ventricolare 180 bpm.

L'esame obiettivo, l'ECG basale e l'ecocardiogramma erano normali.

Il paziente è stato sottoposto a studio elettrofisiologico introducendo un catetere bipolare in ventricolo destro e un catetere tetrapolare in seno coronarico; un catetere mappante terapolare e il catetere ablatore venivano posizionati in atrio destro basso. Gli intervalli PA, AH e HV basali e il punto Luciani-Wenckebach erano normali. Non vi era induzione di aritmie né con la stimolazione atriale né con la stimolazione ventricolare. La curva di funzione nodale era continua. Durante stimolazione ventricolare la più precoce attivazione

- Copyright - Il Pensiero Scientifico Editore downloaded by IP 3.138.101.95 Fri, 26 Apr 2024, 02:19:45

retrograda era in His e compariva blocco retrogrado per un ciclo di 500 ms.

Durante infusione di isoproterenolo a una dose di 3 γ/min, il pacing atriale induceva la tachicardia clinica in maniera riproducibile e ne determinava entrainment. Anche la stimolazione atriale programmata induceva riproducibilmente la tachicardia quando gli extrastimoli erano accoppiati durante il periodo refrattario relativo atriale, risultando in un ritardo di conduzione intraatriale. La tachicardia era interrotta in modo riproducibile con gli extrastimoli atriali. Non vi erano "warming-up" e "cooling-down". Talvolta, durante la tachicardia si verificava blocco AV 2:1; l'intervallo VA era variabile, l'intervallo AV era costante. La sequenza di attivazione atriale era differente da quella durante ritmo sinusale. La sede di più precoce attivazione atriale era all'ostio del seno coronarico (Figura 2). In questa sede, potenziali atriali frazionati precedevano l'inizio della P di superficie di 100 ms ed erano presenti potenziali QS unipolari. Tutto intorno all'ostio del seno coronarico vi era un'area isocrona di attivazione (seno coronarico prossimale, nodo AV, setto interatriale, base del triangolo di Koch) con un ritardo di 30 ms. Dieci applicazioni di radiofrequenza (50 W x 60° x 60") venivano erogate circolarmente tutto attorno all'ostio del seno coronarico (Figura 3), ottenendo interruzione della tachicardia alla seconda erogazione.

Dopo ablazione è stato ripetuto lo studio elettrofisiologico con isoproterenolo. Gli intervalli di conduzione AV sono risultati immodificati; il pacing atriale e la stimolazione atriale programmata non inducevano più l'aritmia. Un'angiografia ha rivelato che il seno coronarico era anatomicamente normale.

A un anno di distanza, il paziente è totalmente asintomatico.

Discussione

Questo è un caso di tachicardia sopraventricolare catecolamino-sensibile indotta dall'esercizio fisico, comparsa in un atleta non affetto da cardiopatia.

La diagnosi differenziale comprende la tachicardia

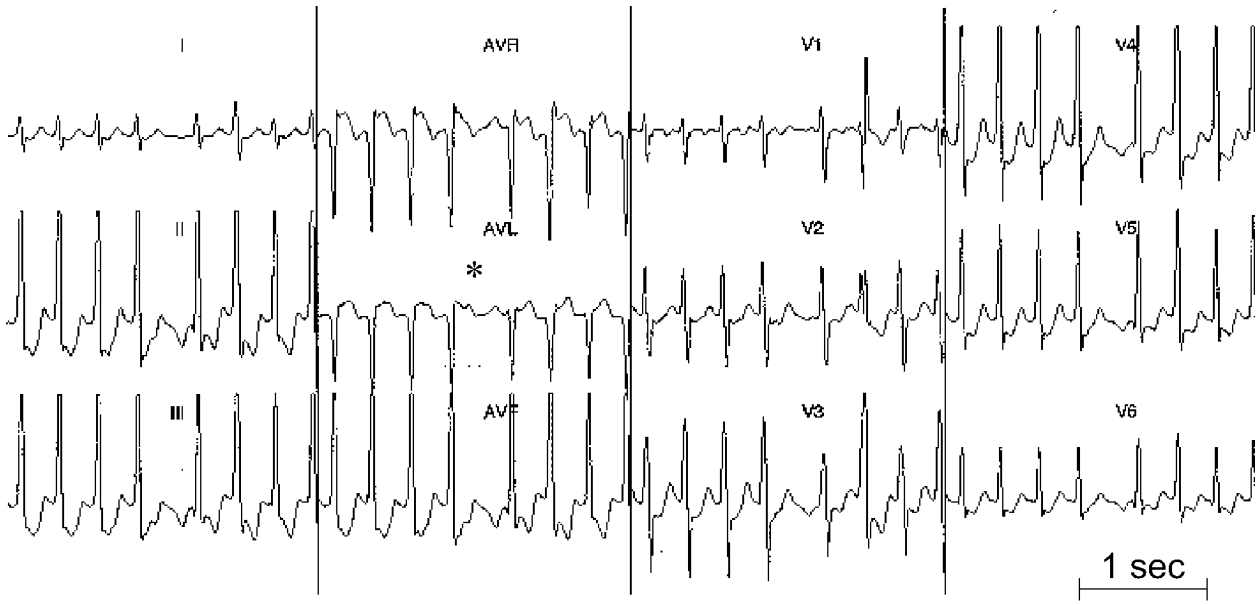

FIGURA 1 ECG a 12 derivazioni della tachicardia atriale. La morfologia delle onde P, negative in D2, D3 e aVF e positive in aVL e V1, suggerisce che la tachicardia origina dall'atrio destro postero-inferiore. Si osserva un'onda P bloccata durante la tachicardia, per cui si esclude una tachicardia da rientro atrioventricolare

- Copyright - Il Pensiero Scientifico Editore downloaded by IP 3.138.101.95 Fri, 26 Apr 2024, 02:19:45

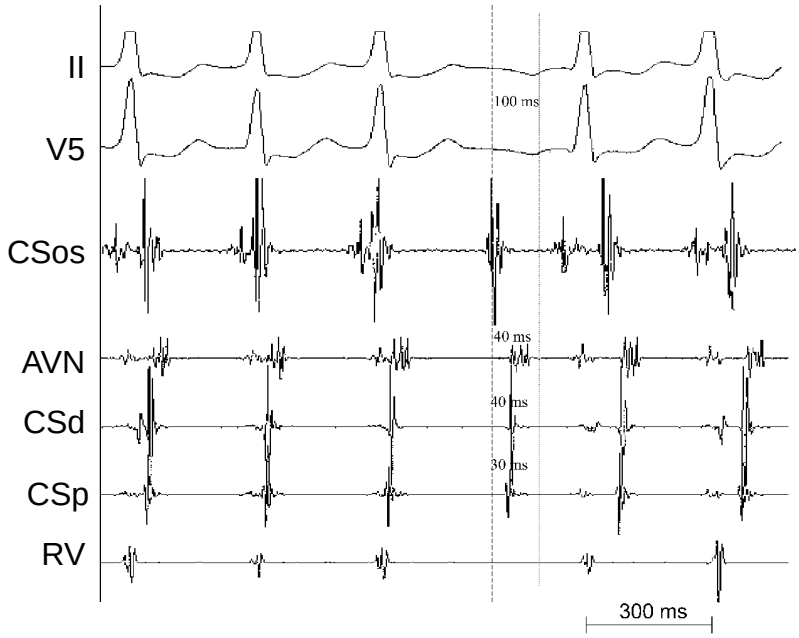

FIGURA 2 Registrazione endocavitaria durante tachicardia atriale. La più precoce attivazione è all'ostio del seno coronarico. Essa precede di 30-40 ms l'attivazione del nodo AV e del seno coronarico prossimale e distale, e di 100 ms le onde P di superficie. CSos, ostio del seno coronarico; AVN, nodo atrioventricolare; CSd, porzione distale del seno coronarico; CSp, porzione prossimale del seno coronarico; RV ventricolo destro

FIGURA 3 Ablazione efficace della tachicardia atriale. L'erogazione di radiofrequenza iniziava 2 secondi prima dell'inizio di questa figura. C'è un progressivo accorciamento del ciclo della tachicardia, quindi il ciclo allunga per 2 battiti prima dell'interruzione della tachicardia. Site, sede di erogazione di radiofrequenza; RF, marker di erogazione di radiofrequenza; CSd, porzione distale del seno coronarico

- Copyright - Il Pensiero Scientifico Editore downloaded by IP 3.138.101.95 Fri, 26 Apr 2024, 02:19:45

da rientro atrioventricolare, la tachicardia da rientro nodale, la tachicardia atriale automatica o da rientro.

La presenza di blocco AV durante tachicardia esclude una tachicardia da rientro atrioventricolare ortodromico.

Una tachicardia da rientro nodale "slow-fast" e la più rara "slow-slow" possono essere escluse per i seguenti motivi: 1) la Figura 2 mostra un'onda A bloccata (la terza) preceduta da due onde A con AV che si allunga progressivamente. Successivamente la quarta e la quinta onda A sono seguite da onda V con AV che si allunga; 2) miglioramento della conduzione AV dopo la P bloccata (Figura 1).

Pertanto, l'aritmia più probabile era una tachicardia atriale dall'atrio destro basso. Questa diagnosi e la sede precisa di origine erano confermate dal mappaggio atriale e dai risultati dell'ablazione. Un rientro intraatriale era verosimile perché: 1) la tachicardia era riproducibilmente indotta con gli extrastimoli atriali durante il periodo refrattario relativo atriale; 2) gli extrastimoli atriali riproducibilmente la interrompevano; 3) il "warming-up" e il "cooling-down" erano assenti. Questi dati rendono improbabile un meccanismo automatico.[3-10] Non è escludibile, comunque, un meccanismo triggerato, in considerazione dell'inducibilità solo dopo catecolamine e con il pacing.

Sebbene alcuni Autori abbiano già descritto casi di tachicardia atriale focale ad origine dall'ostio del seno coronarico,[1,2] un meccanismo di rientro localizzato attorno all'ostio del seno coronarico non è comune. Precedenti studi hanno già mostrato che foci di aritmie atriali, come extrasistoli atriali, tachicardia e fibrillazione atriale, possono coesistere nello stesso paziente e originare da osti venosi come quelli delle vene polmonari e della vena cava superiore e dal legamento di Marshall.[11-15] In maniera analoga a questi studi, il caso descritto, in cui coesistevano tachicardia e fibrillazione atriale, suggerisce che l'ostio del seno coronarico può essere sede di origine di aritmie atriali.

È già noto che la stimolazione catecolaminica può scatenare l'inizio di attività atriale rapida e di tachicardia.[16-18] Sebbene in questo caso l'aritmia fosse catecolaminosensibile (poiché era correlata allo sforzo fisico ed era inducibile solo dopo somministrazione di isoproterenolo), un meccanismo automatico era meno probabile di un meccanismo di rientro per le ragioni esposte prima.

La tachicardia atriale da rientro di solito origina in prossimità di cicatrici chirurgiche;[19] al contrario, questo paziente non era affetto da cardiopatia.

Bibliografia

1. Tang CW, Scheinman MM, Van Hare GF, et al. Use of P wave configuration during atrial tachycardia to predict site of origin. *J Am Coll Cardiol* 1995;26:1315-1324.
2. Pappone C, Stabile G, De Simone A, et al. Role of catheter-induced mechanical trauma in localization of target sites of radiofrequency ablation in automatic atrial tachycardia. *J Am Coll Cardiol* 1996;27:1090-1097.
3. Weiss C, Willems S, Cappato R, et al. High frequency current ablation of ectopic atrial tachycardia. Different mapping strategies for localization of right- and left-sided origin. *Herz* 1998;23:269-279.
4. Haines DE, DiMarco JP. Sustained intraatrial reentrant tachycardia: clinical, electrocardiographic and electrophysiologic characteristics and long-term follow-up. *J Am Coll Cardiol* 1990;15:1345-1354.
5. Wellens HJJ, Brugada P. Mechanisms of supraventricular tachycardia. *Am J Cardiol* 1988;62:10D-15D.
6. Josephson ME. *Clinical cardiac electrophysiology. Techniques and interpretations*. Philadelphia, Lea & Febiger, 1993:181-274.
7. Gillette P, Garson A. Electrophysiologic and pharmacologic characteristics of automatic ectopic atrial tachycardia. *Circulation* 1977;56:571-575.
8. Goldreyer BN, Gallagher JJ, Damato AN. The electrophysiologic demonstration of atrial ectopic tachycardia in man. *Am Heart J* 1973;85:205-215.
9. Scheinman MM, Basu D, Hollenberg M. Electrophysiologic studies in patients with persistent atrial tachycardia. *Circulation* 1974;50:266-273.
10. Naccarelli GV, Shih H-T, Jalal S. Sinus node reentry and atrial tachycardias. In Zipes DP, Jalife J, eds: *Cardiac electrophysiology. From cell to bedside*. Philadelphia, WB Saunders, 1995:612.
11. Chen S-A, Hsieh M-H, Tai C-T, et al. Initiation of atrial fibrillation by ectopic beats originating from the pulmonary veins. Electrophysiological characteristics, pharmacological responses and effects of radiofrequency ablation. *Circulation* 1999;100:1879-1886.
12. Hsieh MH, Chen SA, Tai CT, et al. Double multielectrode mapping catheters facilitate radiofrequency catheter ablation of focal atrial fibrillation originating from pulmonary veins. *J Cardiovasc Electrophysiol* 1999;10:136-144.
13. Schauerte PN, Scherlag BJ, Scherlag MA, et al. Atrial fibrillation initiated by ectopic beats originating in the pulmonary veins and the superior vena cava: reproducible induction by cardiac autonomic nerve stimulation (Abstr). *PACE* 1999;22:768.
14. Hwang C, Karaguezian HS, Chen PS. Idiopathic paroxysmal atrial fibrillation induced by a focal discharge mechanism in the left superior pulmonary vein: possible role of the ligament of Marshall. *J Cardiovasc Electrophysiol* 1999;10:636-648.

- Copyright - Il Pensiero Scientifico Editore downloaded by IP 3.138.101.95 Fri, 26 Apr 2024, 02:19:45

15. Haissaguerre M, Jais P, Shah DC, et al. Spontaneous initiation of atrial fibrillation by ectopic beats originating in the pulmonary veins. *N Engl J Med* 1998;339:659-666.
16. Tezcan UK, Diker E, Ozdemir M, et al. Radiofrequency catheter ablation treatment of a child with dilated cardiomyopathy secondary to chronic ectopic atrial tachycardia. *Turk J Pediatr* 1997;39:421-427.
17. Lesh MD, Van Hare GF, Epstein LM, et al. Radiofrequency catheter ablation of atrial arrhythmias. Results and mechanisms. *Circulation* 1994;89:1074-1089.
18. Jais P, Haissaguerre M, Shah DC, et al. A focal source of atrial fibrillation treated by discrete radiofrequency ablation. *Circulation* 1997;95:572-576.
19. Bink-Boelkens M, Velvis H, Homan van der Heide J, et al. Dysrhythmias after atrial surgery in children. *Am Heart J* 1983;106:125-130.

Indirizzo per la corrispondenza

Paolo Donateo
Dipartimento Cardiologia e Centro Aritmologico
Ospedale di Lavagna, Italia
Via D. Bobbio
Tel.: 0185/329532
Fax: 0185/306506
e-mail: aritmo@ASL4.liguria.it