

CONTRIBUTO ORIGINALE

La stimolazione parahisiana permanente: fattibilità, affidabilità e benefici emodinamici

E. Occhetta, M. Bortnik, A. Magnani,
G. Francalacci, C. Piccinino,
C. Vassanelli

G Ital Aritmol Cardioslim 2004;3:141-151

Divisione Clinicizzata di Cardiologia
Facoltà di Medicina e Chirurgia di Novara
Università degli Studi del Piemonte Orientale

Introduzione

La stimolazione elettrica cardiaca bicamerale, con stimolazione atriale e ventricolare atrio-sincronizzata, si è affermata negli ultimi 20 anni come “fisiologica” rispetto alla stimolazione monocamerale del ventricolo.

La stimolazione ventricolare avviene convenzionalmente dall’apice del ventricolo destro: questo genera una depolarizzazione ventricolare desincronizzata, con attivazione prima del ventricolo destro e del setto interventricolare e successivamente delle pareti libere e postero-basali del ventricolo sinistro.

Questa depolarizzazione tipo blocco di branca sinistra “artificiale” rende propriamente “non fisiologica” l’attivazione e conseguente contrazione dei ventricoli; normalmente, infatti, l’attivazione elettrica percorre il fascio di His e le branche e attiva simultaneamente la rete del Purkinje e la muscolatura dei due ventricoli.

Tale aspetto può non avere una rilevanza clinica significativa quando la stimolazione ventricolare è solo occasionale (blocchi AV parossistici, malattia del nodo del seno con intervallo AV normale, sindrome seno-carotidea ecc.) e anche quando il ventricolo sinistro ha normale funzionalità (volumi sisto-diastolici e frazione di eiezione conservata).

Quando invece la percentuale di stimolazione ventricolare è elevata (blocchi AV nodali totali spontanei o indotti da ablazione, blocchi AV di 1° o 2° grado) ed è presente una disfunzione sistolica del ventricolo sinistro, con scompenso cardiaco più o meno avanzato, la desincronizzazione forzata dei ventricoli può di fatto determinare un peggioramento dello stato fisiopatologico, condizionando un ulteriore rimodellamento negativo e un peggioramento del quadro clinico.

Effetti negativi della stimolazione apicale ventricolare destra

Alcuni recenti studi hanno sottolineato i risultati negativi della stimolazione ventricolare destra. Lo studio multicentrico randomizzato *Canadian Trial Of Physiologic Pacing* (CTOPP) di Connolly¹ ha comparato la stimolazione ventricolare VVI, considerata non fisiologica, con la stimolazione atriale AAI o bicamerale DDD, considerata invece “fisiologica”: tra la stimolazione DDD e quella VVI non vi sono però state differenze nei

benefici ottenuti su mortalità, accidenti ischemici cerebrali e numero di ospedalizzazioni per scompenso cardiaco. Anche se lo studio comprendeva sia pazienti con malattia del nodo del seno sia pazienti in blocco AV, la determinante negativa sembrava essere la stimolazione ventricolare destra.

Nel *Danish Study* di Nielsen,² che ha confrontato la stimolazione atriale e quella bicamerale in pazienti con malattia del nodo del seno, si sono evidenziati un aumento delle dimensioni atriali sinistre e una riduzione della funzione sistolica ventricolare sinistra, indotti dalla stimolazione ventricolare destra nei pazienti con stimolazione bicamerale ed elevata percentuale di stimolazione ventricolare destra; questi effetti negativi erano più evidenti nei pazienti con funzione depressa e/o storia di scompenso cardiaco.

I risultati dello studio multicentrico randomizzato MOST, riportati nel 2002 da Lamas,³ mostravano l'assenza di benefici sugli endpoint primari (mortalità globale e accidenti ischemici cerebrali) della stimolazione DDDR (1014 pazienti) rispetto alla stimolazione VVIR (996 pazienti); anche la frequenza di ospedalizzazioni per scompenso e la qualità di vita non erano migliori con la stimolazione DDDR.

Questi sorprendenti risultati sono stati adeguatamente analizzati e spiegati da Sweeney⁴ su una sottopopolazione di pazienti dello studio MOST, che presentavano in condizioni basali il QRS stretto (707 pazienti randomizzati a stimolazione DDDR e 532 randomizzati a VVIR). È stata dimostrata una stretta correlazione tra la percentuale di stimolazione ventricolare destra e gli effetti emodinamici e aritmici negativi: una percentuale di pacing ventricolare destro >40% si associava a un aumento del rischio di ospedalizzazioni per scompenso cardiaco di 2,6 volte; la frequenza di fibrillazione atriale incrementava in modo direttamente proporzionale alla percentuale di stimolazione ventricolare destra.

Anche nello studio DAVID di Wilkoff,⁵ in cui venivano confrontati pazienti con ICD-VVI monocamerale programmati con lower rate di 40 bpm e ICD-DDD in costante stimolazione bicamerale, si sono ben evidenziati gli effetti negativi della stimolazione ventricolare destra: i pazienti con stimolazione bicamerale infatti presentavano a un anno di follow-up una più elevata mortalità (10,1% vs 6,5%) e una maggiore frequenza di

ospedalizzazione per scompenso cardiaco (22,6% vs 13,3%).

Alcuni studi hanno nel frattempo dimostrato che la stimolazione apicale del ventricolo destro, determinando un'attivazione elettrica di tipo "blocco di branca sinistra", produce alterazioni della meccanica sistolica e delle performance emodinamiche,⁶ modificazioni croniche della perfusione miocardica regionale⁷ e della geometria ventricolare sinistra;⁸ un ulteriore risultato clinico negativo è poi costituito dal peggioramento importante dell'insufficienza mitralica, conseguente alla dissincronia sistolica dei muscoli papillari.⁹

Infine, anche nello studio MADIT II¹⁰ di valutazione dell'ICD in prevenzione primaria su pazienti con cardiomiopatia ischemica e ridotta funzione ventricolare sinistra (frazione di eiezione $\leq 30\%$), la frequenza di ospedalizzazioni per scompenso cardiaco era più elevata nei pazienti con ICD-DDD che presentavano una costante stimolazione ventricolare destra.

Una stimolazione ventricolare veramente "fisiologica" deve quindi garantire la sincronizzazione dei ventricoli. In caso di blocco di branca preesistente, la stimolazione dovrà prefiggersi di "resincronizzare" i ventricoli: la stimolazione biventricolare è ormai ben standardizzata e i risultati positivi sulla qualità di vita e sulla sopravvivenza sono consolidati dai dati di importanti trial: PATCH-CHEF,¹¹ MUSTIC,¹² MIRACLE,¹³ VENTAK-CHEF/CONTAK-CD,¹⁴ COMPANION.¹⁵

Quando invece la conduzione intraventricolare è preservata, con blocco atrioventricolare nel nodo AV, la stimolazione "fisiologica" ventricolare dovrebbe essere di tipo preventivo.¹⁶

Oltre alla ben standardizzata metodica di stimolazione biventricolare, altre metodiche di stimolazione ventricolare destra da siti alternativi sono in corso di valutazione per preservare la sincronia ventricolare: la stimolazione dal tratto di efflusso ventricolare destro,¹⁷ la stimolazione bifocale¹⁸ e la stimolazione del fascio di His.¹⁹

Elettrostimolazione permanente del fascio di His

La stimolazione elettrica del fascio di His è stata una metodica usata in elettrofisiologia a scopo diagnostico negli anni Settanta da vari Autori: Scherlag,²⁰ Narula,²¹

Williams,²² Mendoza,²³ Peters.²⁴ Negli anni Novanta è stata poi riutilizzata da Karpawich,²⁵ Mabo²⁶ e Amitani,²⁷ finalizzata però a scopi terapeutici, proprio come stimolazione ventricolare sperimentale da sede non convenzionale del ventricolo destro.

Nel 2000 Deshmukh¹⁹ ha presentato per la prima volta una casistica di pazienti con stimolazione permanente del fascio di His, documentando l'affidabilità e l'efficacia di tale modalità di pacing dopo ablazione della giunzione atrioventricolare. La casistica includeva 18 pazienti affetti da fibrillazione atriale cronica, cardiomiopia dilatativa (frazione di eiezione <40%), classe funzionale NYHA III o IV e complessi QRS spontanei stretti. Nello studio, la stimolazione diretta del fascio di His è stata ottenuta in 12/18 pazienti (65%) e il QRS stimolato risultava persistentemente stretto. Durante un follow-up medio di circa 2 anni, gli Autori hanno osservato un significativo miglioramento della classe funzionale e dei parametri emodinamici; non era tuttavia sufficientemente chiaro se il beneficio riportato fosse almeno in parte correlato al controllo della frequenza ventricolare media piuttosto che alla specifica modalità di stimolazione.

In uno studio successivo Padeletti²⁸ ha riportato, su una piccola casistica di 5 pazienti, un miglioramento in acuto della contrattilità (misurata attraverso il picco di accelerazione endocardica, PEA) e delle performance emodinamiche, durante la stimolazione del fascio di His rispetto alla stimolazione apicale del ventricolo destro. Risultati altrettanto incoraggianti sono stati riportati anche da Vazquez²⁹ su 12 pazienti.

Shwaab³⁰ ha recentemente confermato la fattibilità della stimolazione permanente del setto interventricolare, riportando un QRS stimolato stretto in 83/120 pazienti (69%); non sono state osservate problematiche di pacing e sensing o dislocazione degli elettrocateri; è stata anche osservata una tendenza verso una maggiore riduzione della durata del QRS durante stimolazione settale alta, rispetto alla stimolazione della porzione media o inferiore del setto interventricolare.

In pazienti sottoposti ad ablazione del nodo atrioventricolare, tuttavia, la sicurezza di tale procedura rimaneva ancora da comprovare, dato che la stabilità dell'elettrocateri a lungo termine non era completamente dimostrata e che la concomitante necessità di un catetere standard apicale di backup rimaneva da chiarire.

Recentemente Deshmukh ha ripresentato una casistica più consistente, definendo meglio le problematiche relative a questo tipo di stimolazione.³¹

In particolare, perché sia realizzata una stimolazione hisiana "pura" dovrebbero essere realizzati i seguenti criteri:

- la morfologia e la durata del QRS nativo e del QRS stimolato devono essere identiche sulle 12 derivazioni ECG standard;
- la distanza HV sul segnale nativo e la distanza spike-QRS nel segnale stimolato devono essere sovrapponibili (con margine di tolleranza di 10 msec);
- la soglia di stimolazione deve essere elevata (>2 volt), dovendosi catturare un tessuto specifico di conduzione non muscolare;
- dovrebbe essere possibile la registrazione del segnale hisiano dal catetere stimolatore, che dovrebbe essere posizionato con il polo distale (vite) a livello di uno dei due elettrodi di un catetere mappante posizionato preventivamente sul fascio di His (al controllo radiologico nelle proiezioni sia obliqua destra che sinistra).

In realtà, il raggiungimento di tutti questi "target" è molto difficile; inoltre vi è il pericolo teorico di un blocco a livello del fascio di His indotto dal trauma e dalla lesione prodotta dalla vite del catetere stesso.

Sembra invece molto più semplice e sicura una stimolazione permanente in regione "parahisiana", realizzata con il raggiungimento dei seguenti "target":

- il polo distale del catetere (vite) deve essere posizionato il più possibile limitrofo al dipolo mappante del catetere elettrofisiologico di riferimento (entro la distanza di 1 cm nelle proiezioni radiologiche obliqua destra e obliqua sinistra), compatibilmente con la stabilità del catetere;
- la durata del QRS stimolato può essere superiore al QRS spontaneo, ma la sua durata deve essere almeno di 50 msec più breve del QRS ottenuto con la stimolazione apicale destra e comunque non superiore a 120-130 msec;
- l'asse elettrico del QRS stimolato deve essere concordante con l'asse elettrico del QRS spontaneo;
- la distanza tra spike e inizio del QRS stimolato è inferiore al tempo HV del segnale nativo;
- la soglia di stimolazione deve essere inferiore a 1

volt, dal momento che viene stimolata anche la porzione muscolare del setto interventricolare.

La nostra esperienza clinica dal 2000 a oggi, presentata a vari Congressi internazionali,³²⁻³⁵ ha permesso di stabilire la fattibilità pratica, l'affidabilità a lungo termine e l'efficacia emodinamica e funzionale della stimolazione parahisiana permanente.

La metodica è stata applicata, con finalità di studio e di validazione, a una categoria di pazienti con blocco atrioventricolare completo a livello del nodo atrioventricolare indotto da ablazione a radiofrequenza. Recentemente è stata poi estesa a pazienti con necessità di pacemaker bicamerale atrioventricolare, con necessità di stimolazione permanente del ventricolo destro.

Esperienza clinica di studio

La stimolazione permanente del fascio di His è stata applicata nel nostro Centro dal 2000 per valutarne in modo prospettico e controllato:

- la fattibilità e la facilità di impianto;
- l'affidabilità e la sicurezza a lungo termine;
- l'efficacia clinica, sui parametri emodinamici e su quelli funzionali, confrontata alla stimolazione convenzionale dall'apice ventricolare destro.

Materiali e metodi

Dal settembre 2000 al giugno 2003 sono stati arruolati 18 pazienti (9 maschi, 9 femmine; età media 73 ± 6 anni).

I criteri di inclusione sono stati:

- indicazione ad ablazione del nodo atrioventricolare per una fibrillazione atriale cronica e frequenza ventricolare media non controllata dalla terapia farmacologica (digitale, diltiazem, β -bloccanti, in somministrazione singola o in associazione);
- concomitante cardiopatia strutturale (ischemica, ipertrofica, cardiomiopatia dilatativa, ecc.);
- complessi QRS spontanei stretti anche durante le fasi tachiaritmiche.

Prima della procedura tutti i pazienti sono stati sottoposti a:

- valutazione della classe funzionale NYHA;
- test sulla qualità di vita mediante questionario Minnesota;
- test del cammino di 6 minuti;
- monitoraggio Holter delle 24-ore;
- ecocardiogramma con valutazione della funzione sistolica (frazione di eiezione, frazione di accorciamento e gittata cardiaca), diastolica, del rigurgito mitralico e tricuspidalico.

L'ablazione della giunzione atrioventricolare è stata effettuata secondo tecnica standard, posizionando un catetere bipolare in apice ventricolare destro per il pacing temporaneo e un catetere quadripolare in corrispondenza di una chiara deflessione hisiana; l'erogazione di radiofrequenza avveniva con un catetere ablatore con punta di 4 mm, posizionato in corrispondenza del nodo atrioventricolare e utilizzando come marker elettrofisiologico un rapporto tra l'ampiezza del segnale atriale e quello ventricolare $\geq 2:1$.

La procedura veniva considerata efficace se compariva un blocco atrioventricolare stabile, con comparsa di un ritmo di scappamento a QRS stretto con frequenza >30 bpm. Il catetere ablatore veniva quindi rimosso mentre il catetere mappante hisiano veniva lasciato in situ per guidare la successiva stimolazione settale hisiana.

Dopo l'ablazione, per via trans-cefalica o succlavia, veniva posizionato un catetere convenzionale a barbe in apice ventricolare destro, valutandone la corretta posizione mediante i parametri routinari (soglia di stimolazione, resistenze dell'elettrodo e sensing dell'onda R).

Attraverso il medesimo approccio, un secondo elettrocatetere a fissazione attiva (vite retrattile di 1,5 mm), veniva fatto avanzare e collocato, utilizzando un mandrino steerable (Locator; St Jude), a livello del setto interventricolare alto, il più vicino possibile al dipolo hisiano del catetere quadripolare mappante.

La corretta posizione di questo secondo catetere veniva valutata mediante i seguenti parametri:

- impedenze di pacing 300-1200 ohm;
- potenziale endocavitario dell'onda R (ritmo di scappamento) >5 mV;
- assenza di "far fields" di segnali atriali, correlati a una posizione troppo alta;

- soglia di stimolazione <3 volt in caso di stimolazione diretta hisiana e <1 volt in caso di stimolazione parahisiana;
- durata del QRS uguale al QRS spontaneo (stimolazione hisiana diretta) o di durata <50 msec rispetto al QRS ottenuto con stimolazione apicale, \leq comunque 130 msec e con asse concordante rispetto al QRS nativo (stimolazione parahisiana).

Dopo 10 minuti, veniva controllata la stabilità del catetere, compiendo dei leggeri movimenti di trazione; il catetere settale e convenzionale venivano quindi collegati rispettivamente al canale “atriale” e “ventricolare” di un pacemaker bicamerale.

Il pacemaker veniva poi programmato in “DDDR” con intervallo AV corto (90 msec), in modo che: 1) se la stimolazione hisiana/parahisiana era efficace il successivo stimolo ventricolare apicale cadeva in periodo refrattario; 2) se invece, in seguito a dislocazione dell'elettrodo e/o in caso di innalzamento della soglia, la stimolazione hisiana/parahisiana era inefficace, il pacing ventricolare era garantito dalla stimolazione apicale convenzionale.

Tutti i parametri di stimolazione (soglie, sensing e impedenze) e il corretto funzionamento del sistema venivano rivalutati alla dimissione; veniva anche eseguita una radiografia toracica in proiezione antero-posteriore, obliqua anteriore destra, obliqua anteriore sinistra e latero-laterale.

Dopo un mese di stabilizzazione clinica, venivano rivalutati il buon funzionamento del pacemaker (sia per la stimolazione parahisiana sia per la stimolazione apicale) e il mantenimento della posizione dei due cateteri al controllo radioscopico.

I pazienti venivano quindi randomizzati a due periodi di 6 mesi: a) uno con il pacemaker programmato in “VVIR” (stimolazione ventricolare apicale); b) l'altro con la programmazione “DDDR” (stimolazione hisiana/parahisiana con stimolazione apicale di backup).

Al termine di ciascun periodo si procedeva a una completa rivalutazione mediante le medesime valutazioni effettuate prima dell'arruolamento (classe funzionale NYHA, qualità di vita, 6 minute walk e valutazione ecocardiografica).

Risultati

a) Dati all'impianto

Il catetere utilizzato per la stimolazione hisiana/parahisiana è stato un catetere bipolare a vite retrattile di 1,5 mm (Capsure Fix 4068 in 7 pazienti, Capsure Fix 5068 in 3 pazienti, Capsure Fix 5076 in 8 pazienti; Medtronic).

Il catetere è sempre stato posizionato in prossimità del dipolo mappante il potenziale hisiano (Fig. 1).

Il catetere applicato in sede apicale è stato un convenzionale catetere bipolare a fissazione passiva o attiva.

I pacemaker utilizzati sono stati sempre di tipo bicamerale con funzione rate-responsive a doppio sensore (Clarity DR 860; Vitatron).

Il tempo di scopia radiologica, escludendo la procedura di ablazione e considerando solo la procedura di impianto (catetere parahisiano + catetere apicale destro), è stata in media di 18 ± 9 minuti (range da 8 a 40 minuti).

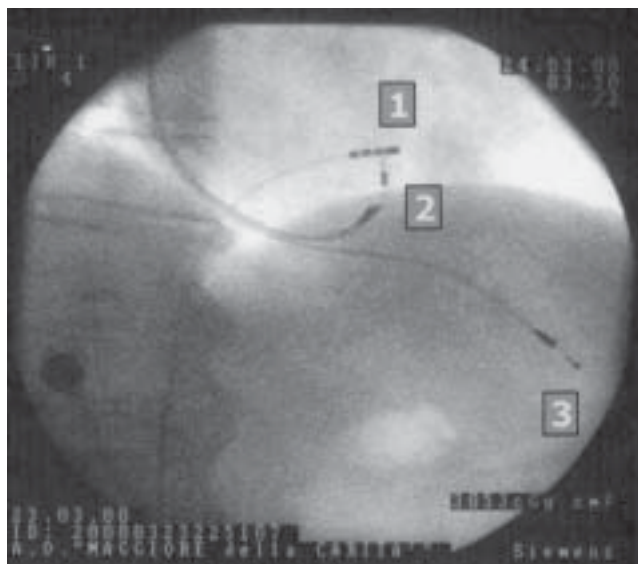
Tutte le misurazioni dalla sede parahisiana sono state eseguite in configurazione bipolare.

La soglia di stimolazione dalla sede hisiana variava da 3,8 volt in caso di stimolazione hisiana diretta, a valori sempre <1 volt in caso di stimolazione parahisiana. La media dei valori di soglia è stata di $0,92 \pm 0,7$ volt (0,5 msec); l'impedenza di stimolazione di $614 \pm 177 \Omega$; il potenziale endocavitario rilevato di $6,9 \pm 3,4$ mVolt; non si sono mai registrati dal catetere parahisiano elevati potenziali atriali di tipo “far-field”.

I parametri rilevati dall'apice del ventricolo destro erano nei range routinari.

In una paziente il catetere non era stabile e non è stato possibile ottenere un posizionamento affidabile della stimolazione parahisiana: la paziente in questione era portatrice di doppia protesi meccanica mitralica e aortica ed è quindi verosimile che il rimaneggiamento anatomico della giunzione atrioventricolare costituisse una controindicazione alla stimolazione elettrica da tale sede. In questa paziente è stata comunque ottenuta una stimolazione VVIR dalla posizione convenzionale dell'apice del ventricolo destro.

In un paziente la metodica era stata eseguita con successo e con buon risultato; in 5ª giornata dall'impianto il paziente, ancora in ambiente ospedaliero, ha avuto un arresto cardiaco, con documentazione di fibrillazione ventricolare; la coronarografia ha mostrato



Paziente VP (m; 65 anni). Posizione dei cateteri durante la procedura di “ablate and pace” del nodo AV e stimolazione parahisiana (proiezione radiologica obliqua anteriore destra); 1 = elettrocateretere quadripolare mappante il fascio di His; 2 = elettrocateretere bipolare a vite posizionato in corrispondenza del fascio di His; 3 = elettrocateretere bipolare apicale ventricolare destro.

FIGURA 1

coronarie indenni da lesioni, mentre era presente iniziale miocardiopatia dilatativa. Il sistema è stato allora espantato e si è proceduto a un up-grading di sistema con l'applicazione di un catetere ventricolare destro da defibrillazione doppio-coil, connesso con un ICD-VVIR cassa attiva.

I dati relativi all'impianto e al follow-up si riferiscono quindi a 16 pazienti con stimolazione ventricolare permanente del fascio di His e stimolazione apicale destra di back-up.

In 4/16 pazienti (25%) si è ottenuta una stimolazione che rispondeva ai criteri della stimolazione hisiana diretta, con documentazione di una corretta latenza tra spike e inizio del QRS (Fig. 2, 3 e 4).

In 8/16 pazienti le caratteristiche della stimolazione ottenuta erano di tipo “parahisiano”: il QRS stimolato dalla regione hisiana era sempre di durata decisamente inferiore rispetto a quello ottenuto con stimolazione apicale; l'asse elettrico sempre concordante (con margine al massimo di 20-30°) rispetto al QRS nativo.

La media dei QRS nativi era 88 ± 8 msec; quella dei QRS da stimolazione hisiana/parahisiana di 126 ± 17 msec; infine i QRS stimolati dall'apice avevano durata

media di 175 ± 20 msec ($p < 0,001$ QRS durante stimolazione parahisiana verso stimolazione apicale).

b) Dati nel follow-up

Solo un catetere parahisiano si è spostato leggermente dalla posizione iniziale, rimanendo a 3 cm dalla posizione parahisiana originale (il QRS era comunque sovrapponibile a quello rilevato all'impianto dalla posizione parahisiana).

Ai controlli eseguiti a 1, 6 e 12 mesi i dati relativi alla durata del QRS sono rimasti del tutto sovrapponibili a quelli ottenuti all'impianto. Le soglie di stimolazione sono rimaste entro range di sicurezza ($1,0 \pm 0,8$ volt).

In tutti i pazienti, dopo il 12° mese di follow-up, è stata mantenuta una stimolazione parahisiana permanente e il follow-up attuale è giunto a 48 mesi per il primo paziente trattato e 15 per l'ultimo (complessivamente 30 mesi/paziente).

c) Valutazione efficacia emodinamica-funzionale

La valutazione di efficacia della stimolazione parahisiana è stata effettuata confrontando i dati misurati dopo i 6 mesi con questa modalità di stimolazione, nei con-

La stimolazione parahisiana permanente

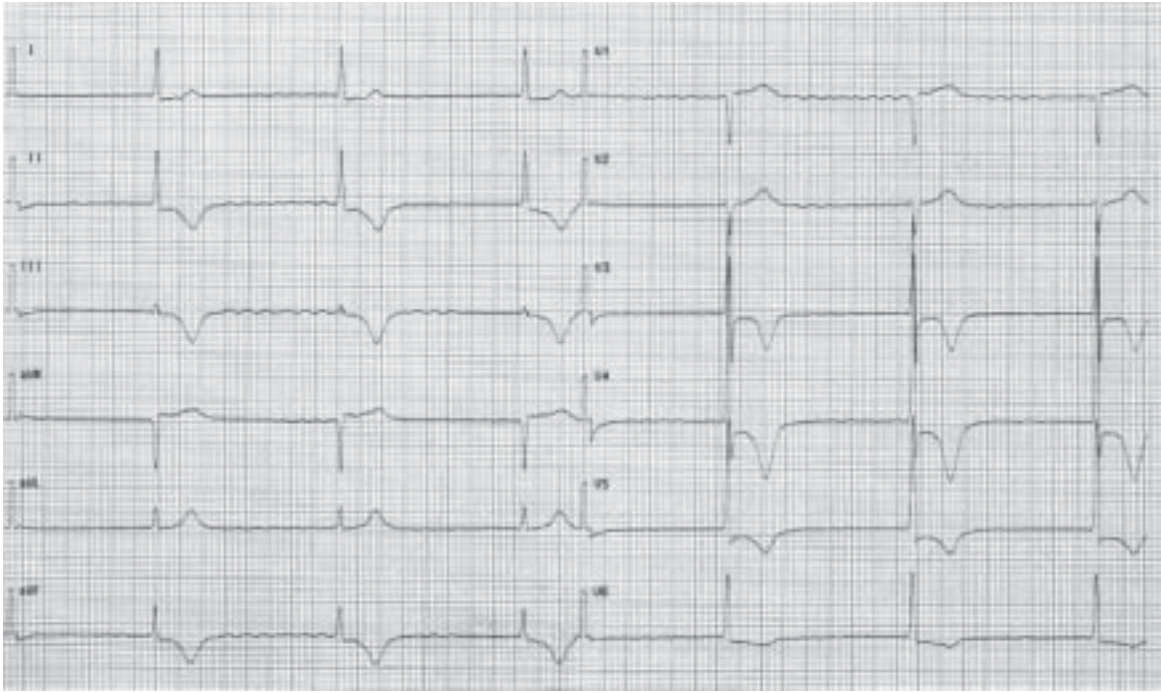


FIGURA 2 Paziente VP (m; 65 anni). Elettrocardiogramma a 12 derivazioni post-ablazione del nodo AV: fibrillazione atriale cronica con ritmo di scappamento nodale (QRS 100 msec).

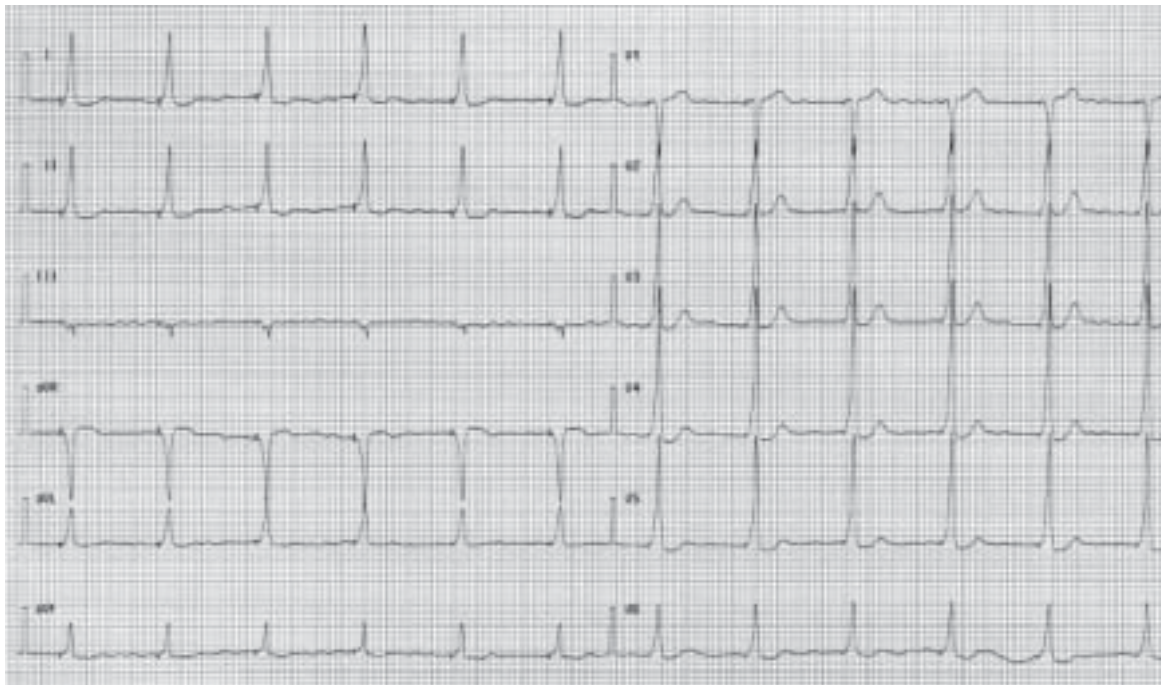

FIGURA 3 Paziente VP (m; 65 anni). Elettrocardiogramma a 12 derivazioni durante stimolazione diretta del fascio di His: QRS 100 msec con morfologia e asse elettrico sovrapponibile al QRS nativo (si veda la Fig. 2).

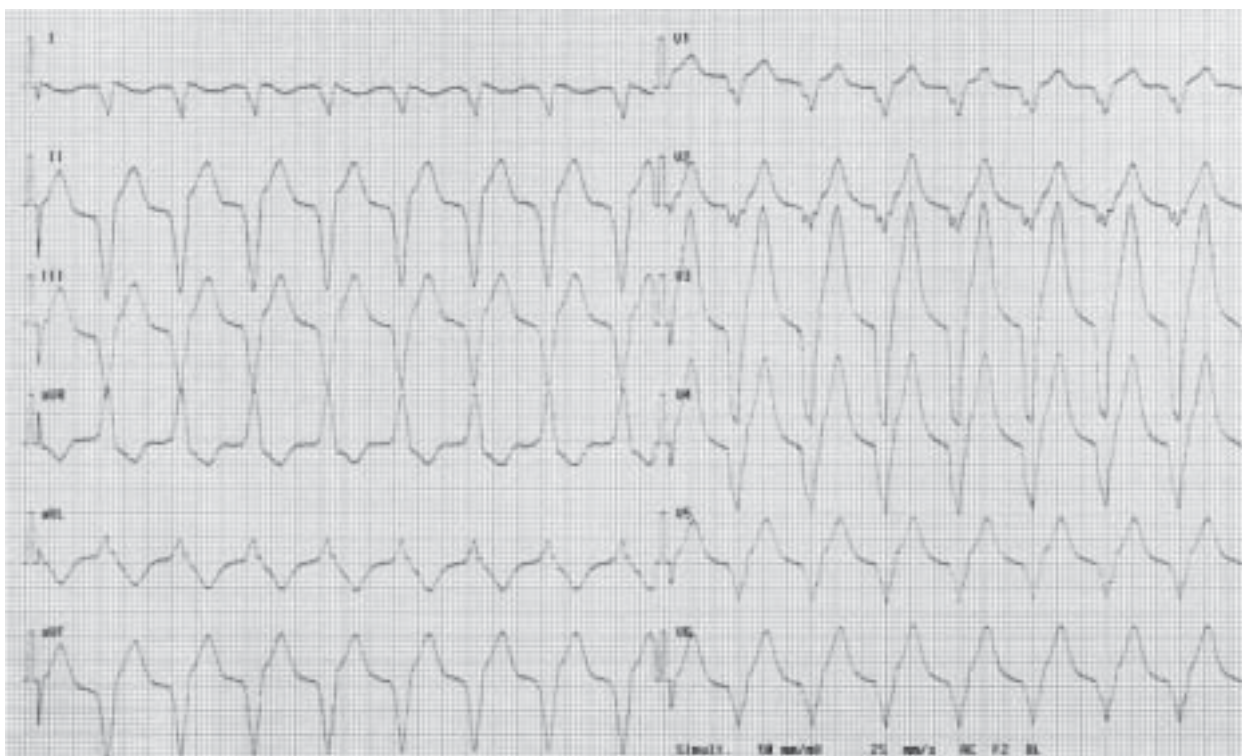

FIGURA 4

Paziente VP (m; 65 anni). Elettrocardiogramma a 12 derivazioni durante stimolazione apicale ventricolare destra: QRS 160 msec con estrema deviazione assiale sinistra e morfologia tipo "blocco di branca sinistra".

fronti di quelli ottenuti dopo i 6 mesi di stimolazione apicale destra.

La classe funzionale NYHA era più bassa durante la stimolazione parahisiana ($1,8 \pm 0,4$) rispetto alla stimolazione apicale ($2,3 \pm 0,4$), con $p < 0,05$. Anche la tolleranza all'esercizio era migliore con la stimolazione parahisiana (437 ± 72 metri al 6 minute walk rispetto a 358 ± 73 metri; $p < 0,05$).

La qualità di vita, pur con un trend ad andamento positivo, non era però significativamente diversa con la stimolazione parahisiana (score di $15,5 \pm 8,7$ vs $20,2 \pm 8,6$), così come la frazione di eiezione ($53,1 \pm 8,1$ vs $49,3 \pm 8,0$).

Il grado di insufficienza mitralica e tricuspидale con la stimolazione apicale aumentava in tutti i pazienti; con la stimolazione parahisiana i rigurgiti atrioventricolari erano invece sovrapponibili alle condizioni basali.

Applicazione clinica successiva della stimolazione parahisiana permanente

Dal luglio 2003 all'agosto 2004 sono stati trattati altri 8 pazienti con metodica di "ablate and pace" e stimolazione parahisiana.

In 6 pazienti è stato posizionato soltanto l'elettrocatteter parahisiano bipolare a vite retrattile di 1,5 mm (Capsule Fix 4068 in 4 pazienti, Capsule Fix 5076 in 2 pazienti), senza catetere apicale destro di back-up, con applicazione di pacemaker VVIR monocamerale. In questi pazienti veniva lasciato un catetere da stimolazione temporanea in ventricolo destro per 24-48 ore dopo la procedura: tale catetere veniva rimosso dopo la verifica della stabilità e del buon funzionamento del catetere parahisiano.

In altri 2 pazienti è stato utilizzato un nuovo catetere in valutazione clinica controllata, bipolare a vite retrattile di 3 mm (Medtronic 10627); in questo caso, trattandosi di un catetere in fase di valutazione, è stato posizionato prudenzialmente anche il catetere apicale di back-up.

In altri 4 pazienti, poi, il catetere parahisiano, senza catetere ventricolare destro di back-up, è stato abbinato a un catetere atriale bipolare a J, con pacemaker bicamerale atrioventricolare DDDR; gli elettrocateri usati per questi ultimi pazienti sono stati 3 cateteri bipolari a vite retrattile di 1,5 mm (Capsule Fix 5076 in 2 pazienti, Capsule Fix 4068 in 1 paziente) e 1 elettrocetere bipolare a vite esposta (diametro 4 French) (Select Secure 3830; Medtronic).

In questi 12 pazienti la stimolazione hisiana diretta si è ottenuta in 4 (25%) e quella parahisiana in 8 (75%), percentuali del tutto sovrapponibili a quelle dell'esperienza iniziale dello studio controllato.

Il follow-up clinico varia da 15 a 2 mesi: le soglie di stimolazione sono stabili e nessun elettrocetere si è spositionato.

Discussione

Uno degli scopi principali dell'elettrostimolazione cardiaca permanente è di mantenere un adeguato ritmo cardiaco, cercando di ripristinare il più possibile la fisiologia della normale sequenza eccito-conduttiva del cuore.

Fino ad ora si era data grande importanza a due elementi che venivano considerati essenziali per la realizzazione di una stimolazione "fisiologica": la coordinazione atrioventricolare e la funzione rate-responsive. I pacemaker DDDR, ormai ampiamente diffusi, erano quindi considerati "fisiologici". Negli ultimi 10 anni le osservazioni cliniche e importanti studi di confronto tra stimolazione VVI-R, quindi teoricamente "non fisiologica", e stimolazione DDD-R hanno mostrato che anche quest'ultima non è pienamente "fisiologica".¹⁻¹⁰

Infatti, la stimolazione convenzionale apicale destra provoca una desincronizzazione tra ventricolo destro e sinistro, con induzione di blocco di branca sinistra "artificiale". Questa anomala sequenza di contrazione altera la geometria sistolica ventricolare⁶⁻⁸ e induce un grado più o meno severo di rigurgito atrioventricolare.⁹

Il problema può essere poco rilevante clinicamente in presenza di un cuore strutturalmente normale; in caso di disfunzione ventricolare sinistra, questa anomala sequenza di contrazione può invece condizionare un rimodellamento negativo, peggiorare la funzione ventricolare sinistra e aggravare lo scompenso cardiaco.

Il concetto che si va quindi affermando sempre più è che una vera stimolazione cardiaca "fisiologica" deve:

- mantenere la corretta sequenza di stimolazione-contrazione tra atri e ventricoli;
- favorire l'incremento di frequenza cardiaca secondo le necessità metaboliche dell'organismo;
- mantenere la sincronia tra ventricolo destro e sinistro.

Il primo punto viene garantito dalla stimolazione atrioventricolare sequenziale e/o ventricolare atrio-sincronizzata, con tutta una serie di algoritmi che ottimizzano l'intervallo atrioventricolare e lo adattano alla frequenza cardiaca e alle caratteristiche cliniche dei pazienti.

Anche per la funzione rate-responsive, una vasta gamma di sensori di attività, di ventilazione, elettrici, metabolici e di contrattilità, tra loro variamente combinati, garantiscono che l'incremento della frequenza di stimolazione sia rispondente alle varie esigenze metaboliche dell'organismo.

L'evoluzione tecnologica e concettuale più importante è stata focalizzata negli ultimi anni allo sviluppo di metodiche di elettrostimolazione che garantissero l'eccitazione-contrazione sincrona tra i due ventricoli.

La stimolazione biventricolare DDD è nata e si è largamente diffusa proprio per "resincronizzare" i due ventricoli quando un blocco di branca sinistra ne favoriva la desincronizzazione elettrica e meccanica. Dopo che numerosi trial ne hanno documentato la sicurezza, l'efficacia e la validità clinica,¹¹⁻¹⁵ la metodica si sta ora affermando anche a scopo "preventivo":¹⁶ preferire una stimolazione biventricolare quando un paziente con scompenso cardiaco ha necessità di elettrostimolazione permanente del ventricolo.

In tal caso la semplice stimolazione ventricolare destra apicale indurrebbe una desincronizzazione artificiale, deleteria come se vi fosse un blocco di branca sinistra; la stimolazione biventricolare manterrebbe la sincronia dei due ventricoli.

Sono state valutate altre metodiche di elettrostimolazione ventricolare destra da siti alternativi,^{17,18,30} tra cui la stimolazione del fascio di His.^{19,25-29,31-35}

Quando il QRS nativo è stretto, la normale conduzione intraventricolare garantisce l'attivazione contemporanea delle varie zone del miocardio ventricolare destro e sinistro, attraverso la rete del Purkinje. Allora la stimolazione del fascio di His, proposta negli ultimi anni, persegue proprio la finalità di mantenere attivato in modo preferenziale il canale di attivazione intraventricolare del sistema conduttivo, attraverso il fascio di His, le branche e la rete di Purkinje.

L'esperienza clinica del nostro gruppo, riportata in esperienze preliminari³²⁻³⁵ e in questo lavoro, oltre a quella di Deshmukh^{19,31} e di altri gruppi,^{28,29} testimonia che la metodica è attuabile in modo affidabile e sicuro.

La stimolazione diretta ed esclusiva del fascio di His è però piuttosto difficoltosa: nell'esperienza più recente di Deshmukh³¹ si è potuta ottenere nel 70% dei pazienti; probabilmente però in alcuni di questi pazienti vi era anche una stimolazione parziale del setto interventricolare, in quanto il QRS, pur mantenendosi stretto, non sempre mostrava una morfologia perfettamente sovrapponibile a quello nativo.

Nella nostra esperienza abbiamo ottenuto una stimolazione diretta hisiana nel 25% dei pazienti; nella maggior parte dei casi (75%) la stimolazione era "parahisiana": veniva cioè attivata la parte muscolare alta del setto interventricolare e contemporaneamente l'asse di conduzione hisiano. A riprova di tale fatto, il QRS si manteneva abbastanza stretto, inferiore a 120-130 msec, e soprattutto l'asse elettrico era concordante con quello del QRS nativo. Questo potrebbe significare che, pur con una specie di "preeccitazione" parziale della parte superiore del setto, la conduzione nell'asse His-branche-Purkinje garantisce poi la conduzione dello stimolo al miocardio ventricolare in modo simultaneo, così da attivare e far contrarre i ventricoli in modo sincrono.

La stimolazione parahisiana è poi teoricamente più sicura della stimolazione esclusiva del fascio di His: infatti, pur non essendosi dimostrate lesioni hisiane nelle prime esperienze sperimentali,^{25,27} è teoricamente possibile che il trauma provocato dal catetere a vite possa indurre un blocco hisiano, che vanificherebbe la stimolazione stessa.

Infine, la relativa facilità di applicazione e affidabilità a lungo termine della stimolazione parahisiana ne può garantire anche una prevedibile buona diffusibilità, per l'applicazione su vasta scala di un tipo di elettrostimolazione ventricolare "fisiologica" ed efficace. In effetti il fattore "diffusibilità" è direttamente correlato alla facilità di applicazione, all'economicità del sistema, che utilizzerebbe cateteri e pacemaker convenzionali, e alla dimostrazione di un reale beneficio.

La dimostrazione di una chiara efficacia sui parametri funzionali ed emodinamici della stimolazione permanente del fascio di His, rispetto alla stimolazione convenzionale apicale, potrebbe giustificarne l'utilizzo in prima scelta in pazienti con disfunzione ventricolare sinistra, QRS stretto e necessità di stimolazione ventricolare permanente.

Bibliografia

1. Connolly SJ, Kerr CR, Gent M, et al. Effects of physiologic pacing versus ventricular pacing on the risk of stroke and death due to cardiovascular causes. *N Engl J Med* 2000;342:1385-1391.
2. Nielsen JC, Kristensen L, Andersen HR, et al. A randomized comparison of atrial and dual-chamber pacing in 177 consecutive patients with sick sinus syndrome. Echocardiographic and clinical outcome. *J Am Coll Cardiol* 2003;42:614-623.
3. Lamas GA, Lee, KL, Sweeney MO, et al. Ventricular pacing or dual-chamber pacing for sinus node dysfunction. *N Engl J Med* 2002;346:1854-1862.
4. Sweeney MO, Hellkamp AS, Kenneth A, et al. Adverse effect of ventricular pacing on heart failure and atrial fibrillation among patients with normal baseline QRS duration in a clinical trial of pacemaker therapy for sinus node dysfunction. *Circulation* 2003;107:2932-2937.
5. Wilkoff BL, Cook JR, Epstein AE, et al. Dual-chamber pacing or ventricular backup pacing in patients with an implantable defibrillator: the Dual Chamber and VVI Implantable Defibrillator (DAVID) trial. *JAMA* 2002;288:3115-3123.
6. Rosenqvist M, Bergfeldt L, Haga Y, et al. The effect of ventricular activation on myocardial performance during pacing. *Pacing Clin Electrophysiol* 1996;19:1279-1286.
7. Nielsen JC, Botteher M, Nielsen TT, et al. Regional myocardial blood flow in patients with sick sinus syndrome randomized to long-term single chamber or dual chamber pacing-effect of pacing mode and rate. *J Am Coll Cardiol* 2000;35:1453-1461.
8. Van Oosterhout MFM, Prinzen FW, Arts T, et al. Asynchronous electrical activation induces asymmetrical hypertrophy of the left ventricular wall. *Circulation* 1998;98:588-595.
9. Sassone B, De Simone N, Parlangei R, et al. Pacemaker-induced mitral regurgitation: prominent role of abnormal ventricular activation sequence versus altered atrioventricular synchrony. *Ital Heart J* 2001;2(6):441-448.

10. Moss AJ, Zareba W, Hall WJ, et al. Prophylactic implantation of a defibrillator in patients with myocardial infarction and reduced ejection fraction. *N Engl J Med* 2002;346:877-883.
11. Auricchio A, Stellbrink C, Sack S. Long-term clinical effect of hemodynamically optimized cardiac resynchronization therapy in patients with heart failure and ventricular conduction delay. *J Am Coll Cardiol* 2002;39:2026-2033.
12. Linde C, Leclercq C, Rex S, et al. Long-term benefits of biventricular pacing in congestive heart failure: results from the Multisite Stimulation in Cardiomyopathy (MUSTIC) study. *J Am Coll Cardiol* 2002;40:111-118.
13. Abraham WT, Fisher WG, Smith AL, et al. Cardiac resynchronization in chronic heart failure. *N Engl J Med* 2002;346:1902-1905.
14. Higgins SL, Hummel JD, Niazi IK, et al. Cardiac resynchronization therapy for the treatment of heart failure in patients with intraventricular conduction delay and malignant ventricular tachyarrhythmias. *J Am Coll Cardiol* 2003;42:1454-1459.
15. Bristow MR, Saxon LA, Boehmer J, et al. for the COMPANION Investigators. Cardiac resynchronization therapy with or without an Implantable Defibrillator in advanced chronic heart failure. *N Eng J Med* 2004;350:2140-2150.
16. Barold SS. Adverse effects of ventricular desynchronization induced by long-term right ventricular pacing (editorial comment). *J Am Coll Cardiol* 2003;42:624-626.
17. De Cock CC, Giudici MC, Twisk JW. Comparison of the hemodynamic effects of right ventricular outflow pacing with right ventricular apex pacing: a quantitative review. *Europace* 2003;5:275-278.
18. Pachon JC, Pachon EI, Albornoz RN, et al. Ventricular endocardial right bifocal stimulation in the treatment of severe dilated cardiomyopathy heart failure with wide QRS. *Pacing Clin Electrophysiol* 2001;24:1369-1376.
19. Deshmukh P, Casavant D, Romanyshyn M, Anderson K. Permanent direct His bundle pacing: a novel approach to cardiac pacing in patients with normal His-Purkinje activation. *Circulation* 2000;101:869-877.
20. Sherlag BJ, Kosowsky B, Damato A. A technique for ventricular pacing from the His bundle of the intact heart. *J Appl Physiol* 1967;22:584-589.
21. Narula OS, Sherlag BJ, Samet P. Pervenous pacing of the specialized conduction system in man: His bundle and AV nodal stimulation. *Circulation* 1970;41:77-87.
22. Williams DO, Sherlag BJ, Hope RR, et al. Selective versus non-selective His bundle pacing. *Cardiovasc Res* 1976;10:91-100.
23. Mendoza IJ, Sung RJ, Mallon SM, et al. Multiple intracardiac recordings in evaluation of patterns occurring during attempted His bundle pacing in man. *Am J Cardiol* 1978;41:1069-1074.
24. Peters RW, Scheinman MM, Raskin S, Desai J. Determination of His-Purkinje refractoriness in man with His bundle pacing. *Circulation* 1979;60:956-959.
25. Karpawich P, Gates J, Stokes K. Septal His-Purkinje ventricular pacing in canines: a new endocardial electrode approach. *Pacing Clin Electrophysiol* 1992;15:2011-2015.
26. Mabo P, Sherlag B, Munsif A, et al. A technique for stable His-bundle recording and pacing: electrophysiological and hemodynamic correlates. *Pacing Clin Electrophysiol* 1995; 18:1894-1901.
27. Amitani S, Miyahara K, Sohara H, et al. Experimental His-bundle pacing: histopathological and electrophysiological examination. *Pacing Clin Electrophysiol* 1999;22[Pt.I]:562-566.
28. Padeletti L, Colella A, Porciani MC, et al. Permanent His bundle pacing in man: a comparison with right ventricular apical pacing (abstract). *Pacing Clin Electrophysiol* 2000;23:679.
29. Vazquez PM, Pichardo RB, Gamero JV, et al. Permanent pacing of the His bundle after radiofrequency atrioventricular node ablation in patients with suprahisian conduction disturbances. *Rev Esp Cardiol* 2001;54:1385-1393.
30. Shwaab B, et al. Septal lead implantation for the reduction of paced QRS duration using passive fixation leads. *Pacing Clin Electrophysiol* 2001;24:28-33.
31. Deshmukh P, Romanyshyn M. Direct His-bundle pacing: present and future. *Pacing Clin Electrophysiol* 2004;27(pt. II):862-870.
32. Occhetta E, Bortnik M, Marenga B, et al. Permanent His bundle pacing after AV node RF ablation in chronic AF (abstract). *Europace* 2002;3(Suppl.A):A238.
33. Occhetta E, Bortnik M, Francalacci G, et al. Permanent hisian pacing compared with apical right ventricular pacing after AV node RF ablation in chronic atrial fibrillation (abstract). *Pacing Clin Electrophysiol* 2003;26(part II):S124.
34. Occhetta E, Bortnik M, Francalacci G, et al. Permanent Hisian pacing after AV node RF ablation in chronic atrial fibrillation: preliminary results of a feasibility and efficacy study (abstract). *Pacing Clin Electrophysiol* 2003;26(pt. II):1121.
35. Occhetta E, Bortnik M, Magnani A, et al. Permanent hisian vs apical right ventricular pacing after atrioventricular node ablation in chronic atrial fibrillation (abstract). *Heart Rhythm* 2004;1(Suppl 1):S23.

Indirizzo per la corrispondenza

Eraldo Occhetta
Divisione Clinicizzata di Cardiologia
Azienda Ospedaliera Maggiore della Carità
Corso Mazzini, 18
28100 Novara
Tel.: +39 0321 3733413
Fax: +39 0321 3733407
E-mail: occhetta@r-j.it;
eraldo.occhetta@maggioreosp.novara.it