

Alessandro Lauro, Fortunato Monteleone,
Tommaso De Vuono, Anna Maria Nicoletti,
Silvio Vena, Cosima Cloro, Andrea Corsonello*,
Emidio Feraco

Unità Operativa di Cardiologia
e Utic, *Unità Operativa
di Medicina Geriatrica,
Istituto Scientifico INRCA-IRCCS,
Cosenza

Caso clinico

Cosa c'è ancora "da vedere" su un impianto di pacemaker attraverso una vena cava superiore sinistra? persistente?

RIASSUNTO

Riportiamo il caso di un impianto di pacemaker attraverso una vena cava sinistra superiore persistente in una donna di 72 anni affetta da fibrillazione atriale bradicardica permanente. Vengono descritte le difficoltose manovre di posizionamento dell'elettrocatteter in ventricolo destro e vengono riportate le immagini fluoroscopiche relative alla procedura.

Parole chiave: Vena cava superiore sinistra persistente, pacemaker/elettrocatteter

SUMMARY

What can "we see" any more in a pacemaker implantation through a persistent left superior vena cava?

We report the case of a pacemaker implantation through a persistent left superior vena cava in a 72-year-old woman with permanent bradycardic atrial fibrillation. We describe the difficulties related to catheter positioning into the right ventricle and we report fluoroscopic views.

Key words: Persistent left superior vena cava, pacemaker/lead


Introduzione

La vena cava superiore sinistra persistente (VCS-SP) rappresenta l'anomalia più frequente del sistema cavale superiore. Essa è dovuta a un anormale sviluppo del seno venoso, deputato a divenire seno coronarico, nei primi stadi della vita fetale. In un importante report¹ condotto su più di 4000 autopsie non selezionate, l'anomalia isolata è stata riscontrata nello 0,3% dei casi. L'incidenza sale dal 2,8 al 4,3% in presenza di altre malformazioni cardiache congenite.²⁻⁵ Di norma la VCSSP drena direttamente nel seno coronarico che si presenta dilatato e attraverso questo raggiunge l'atrio destro.⁶

In letteratura sono riportati alcuni casi relativi all'impianto di pacemaker,⁷⁻¹⁰ di defibrillatore^{11,12} o di cardioversione elettrica endocavitaria di fibrillazione atriale¹³ in pazienti affetti da tale malformazione. In tutti viene stressata la difficoltà nella manovra di posizionamento dell'elettrocatteter che deve compiere un loop di 360° per raggiungere il ventricolo destro. La singolarità di questo caso è quella di poter documentare mediante immagini fluoroscopiche le varie fasi del posizionamento dell'elettrocatteter in ventricolo destro.

Caso Clinico

Una donna di 70 anni, ipertesa, affetta da fibrillazione atriale cronica bradicardica permanente, veniva ricoverata per astenia e capogiri. L'elettrocardiogramma all'ingresso mostrava un'aritmia da fibrillazione atriale con risposta ventricolare lenta in assenza di terapia bradicardizzante. La paziente era in trattamento con anti-coagulanti orali. Gli esami ematochimici risultavano nella norma. L'esame ecocardiografico transtoracico mostrava lieve aumento degli spessori parietali del ventricolo sinistro e moderato aumento delle dimensioni atriali sinistre. L'esame Holter per 24 ore confermava la risposta ventricolare bradicardica con pause > di 4 sec sinto-



matiche. Per tale motivo si decideva, previo consenso informato, di sottoporre la paziente a impianto di pacemaker VVIR.

Per l'impianto si procedeva alla puntura della vena succlavia di sinistra. La guida metallica dell'elettrocattetero mostrava alla fluoroscopia un decorso anomalo lungo il margine sinistro dello sterno. Nonostante ripetuti tentativi non si riusciva in nessun modo a passare dalla parte destra dello sterno e imboccare la vena cava destra. Nonostante ciò si procedeva comunque facendo avanzare l'elettrocattetero che raggiungeva l'atrio destro. È risultata complessa la manovra di attraversamento della tricuspide, che si è ottenuta dopo numerosi tentativi e con diverse curvature della guida metallica. In ventricolo destro il catetere, a fissaggio passivo, appariva stabile in punta con soglia di 0,5 V a 0,4 ms e buon segnale endocavitario del ventricolo (13 mV bipolare).

Discussione

La persistenza della VCSS dal punto di vista clinico non assume nessuna rilevanza in quanto le connessioni venose funzionali sono correttamente mantenute. Quasi sempre l'anomalia non viene diagnosticata prima dell'impianto in quanto l'Rx torace e l'ecocardiografia transtoracica risultano normali. In realtà è stato riportato che nel 68% dei casi un esame ecocardiografico accurato può successivamente confermare la diagnosi.¹⁴ Nel nostro caso l'ecocardiogramma prima dell'impianto aveva identificato una lieve dilatazione del seno coronarico alla quale peraltro non era stata data importanza.

L'ecocardiogramma successivo all'impianto evidenziava all'interno del seno coronarico un eco riflettente relativo alla presenza dell'elettrocattetero (Fig. 1). La persistenza della VCSS può associarsi ad atresia della vena cava destra,¹⁵ in questo caso un impianto di pacemaker con approccio destro mostra un anomalo decorso della guida che si dirige verso la parte sinistra della colonna vertebrale.¹⁶ Nel caso in cui siano presenti sia la cava superiore destra che quella sini-

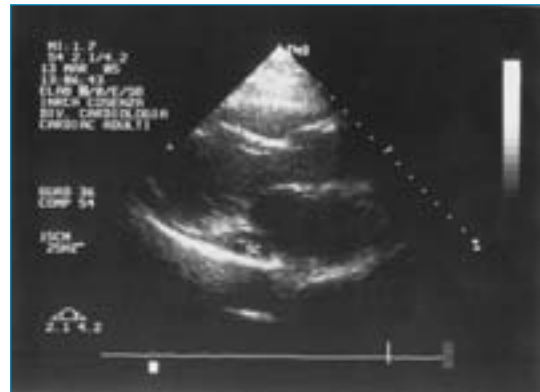

Figura 1

Ecocardiogramma transtoracico in asse lungo parasternale: all'interno del seno coronarico (SC) si evidenzia un eco riflettente relativo all'elettrocattetero.

stra, i due vasi possono essere collegati da una vena anonima.

Nel nostro caso un esame angio-tomografico eseguito successivamente evidenziava un sistema cavale destro normale e una vena cava sinistra di calibro minore, non erano evidenti connessioni venose tra le due vene cava (Fig. 2).

La procedura di avanzamento dell'elettrocattetero è risultata agevole fino all'atrio destro. Il posizionamento in ventricolo destro è risultato difficoltoso in quanto la punta del catetere, provenendo dal seno coronarico, tendeva ad allontanarsi dalla tricuspide e a deflettersi in alto per dirigersi verso la vena cava superiore destra. Diversi modi sono stati descritti per il posizionamento nel ventricolo destro come quello di precurvare la guida a J o a L,^{7,17} nel nostro caso agen-

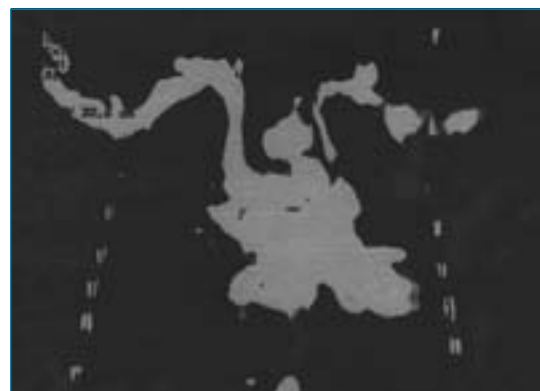


Figura 2

Immagine angio-tomografica che documenta la presenza della vena cava superiore destra e la vena cava superiore sinistra persistente.

do sulla curvatura e disarmando di alcuni centimetri il catetere si è ottenuto un inarcamento dello stesso fino a imboccare la tricuspide formando un loop di 360° (Fig. 3). La posizione dell'elettrocattetere è apparsa stabile anche ai successivi follow-up (Fig. 4). I tempi della procedura sono stati ovviamente di gran lunga superiori rispetto a un impianto standard, con circa 20 minuti di esposizione radiologica.

Non si è ritenuto opportuno abbandonare l'accesso sinistro per provare quello destro, sia perché mancavano al momento dell'impianto dati riguardanti l'anatomia del sistema cavale supe-

riore destro sia perché comunque ci si è voluti cimentare con una procedura inusuale.

La persistenza della VCSS (in assenza o meno di quella destra), rappresenta una evenienza non frequente, ma non eccezionale, generalmente inattesa, durante la procedura di impianto di un elettrocattetere endocardico. Operatori di consolidata esperienza si sono trovati certamente alle prese con tale variante anatomica e hanno acquisito la tecnica che consente di rendere agevole tale procedura. Lungi dal considerare "originale" il caso clinico in questione, ci è sembrato comunque interessante riportare le immagini

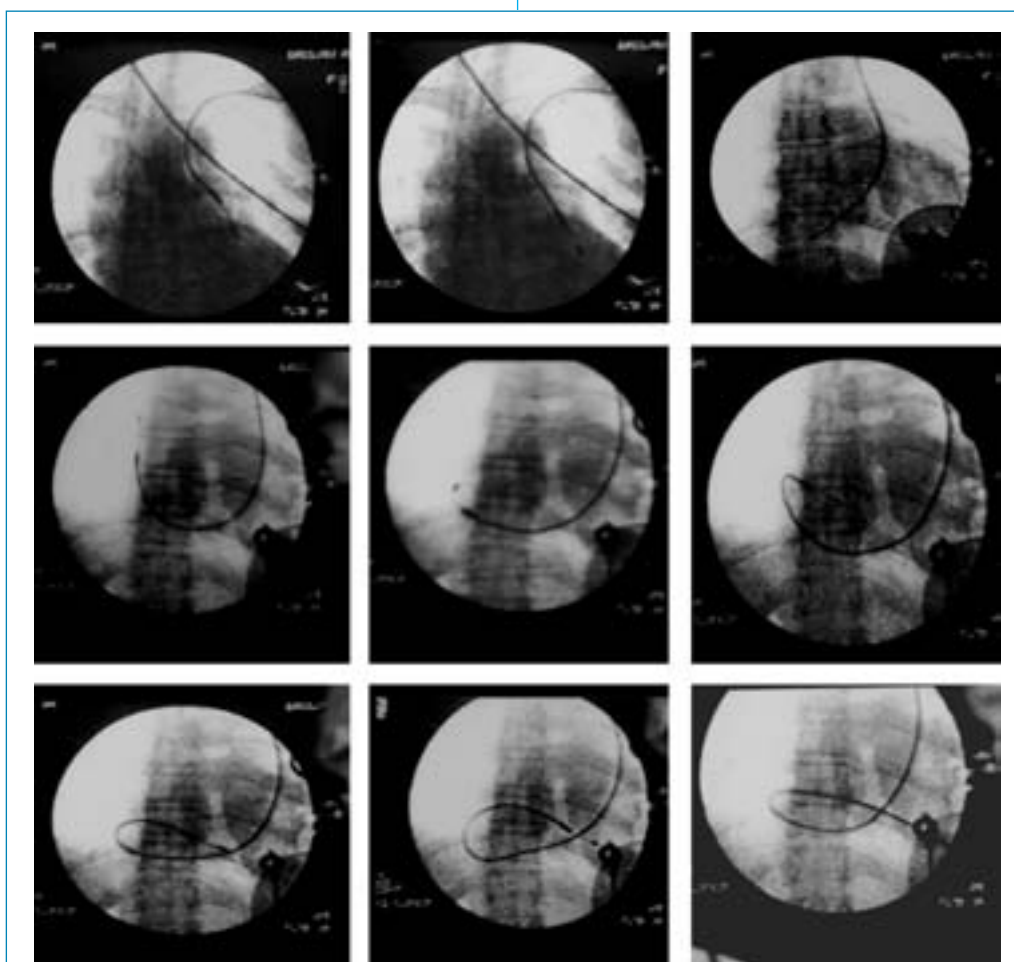


Figura 3

Immagini fluoroscopiche in sequenza che evidenziano le varie fasi del posizionamento dell'elettrocattetere in ventricolo destro.

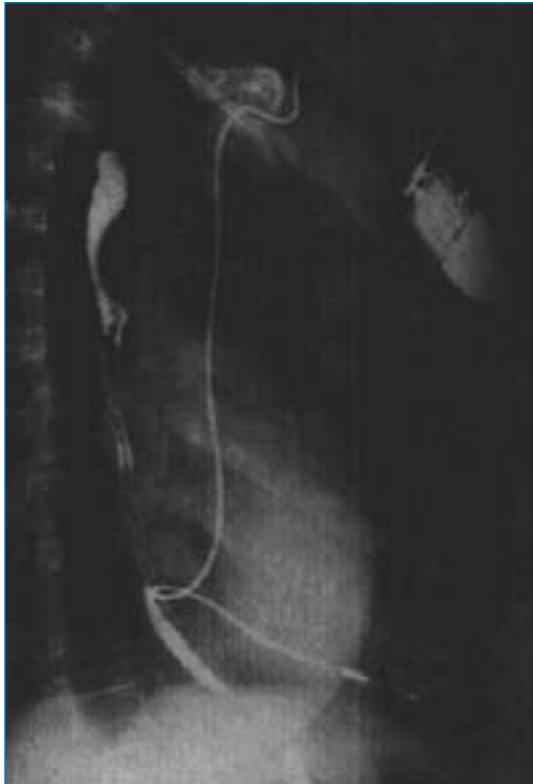


Figura 4

Controllo radiografico al follow-up: proiezione obliqua anteriore destra con elettrocaterete che descrive un'ansa di 360°.

radiologiche delle varie fasi di posizionamento dell'elettrocaterete, perché riteniamo che questa variante anatomica debba fare parte del bagaglio culturale dei giovani cardiologi che si avvicinano alla cardiostimolazione.

Bibliografia

1. Geissler W, Albert M. Persistierende linke ober Hohlvene und Mitralstenose. *Z Gesamte Inn Med* 1965;11:865.
2. Loogen F, Rippert R. Anomalien der grosse Körper und Lungenvenen. *Z Kreislauforsch* 1958;47:677.
3. Mantini E, Grondin CM, Lillehei CW et al. Congenital anomalies involving the coronary sinus. *Circulation* 1966;33:317-327.
4. Wood P. *Diseases of the heart and circulation*. 2nd ed. Philadelphia (PA), JB Lippincot 1956;457.
5. Campbell M, Deuchar DC. The left-sided superior vena cava. *Br Heart J* 1954;16:423.
6. Nsah EN, Moore GW, Hutchins GM. Pathogenesis of persistent left superior vena cava with a coronary sinus connection. *Pediatr Pathol* 1991;11:261-269.
7. Dirix LY, Keresscot IE, Fierens H et al. Implantation of a dual chamber pacemaker in a patient with persistent left superior vena cava. *Pacing Clin Electrophysiol* 1988;11:343-345.
8. Lyon X, Kappenberger L. Implantation of a cardiac resynchronization system for idiopathic dilated cardiomyopathy in a patient with persistent left superior vena cava using an experimental lead for ventricular stimulation. *Pacing Clin Electrophysiol* 2000;23:1439-1441.
9. Antonelli D, Rosenfeld T. Implantation of dual chamber pacemaker in a patient with persistence left superior vena cava. *Pacing Clin Electrophysiol* 1997;20:1737-1738.
10. Bielli M, Parravicini U, Manetta M et al. Stimolazione VDD monocatetere con sensing in seno coronarico : un caso di impianto attraverso vena cava superiore sinistra persistente. (Suppl) *Ital Heart J* 2000; 1(7):939-942.
11. Mattke S, Markewitz A, Dorwarth U et al. Defibrillator implantation in a patient with a persistent left superior vena cava. *Pacing Clin Electrophysiol* 1995;18:117-120.
12. Biffi M, Boriani G, Frabetti L et al. Left superior vena cava persistence in patients undergoing pacemaker or cardioverter-defibrillator implantation: a 10-year experience. *Chest* 2001;120:139-144.
13. Mascioli G, Bontempi L, Bordonali T et al. Cardioversione elettrica endocavitaria di fibrillazione atriale in paziente con persistenza di vena cava superiore sinistra. (Suppl) *Ital Heart J* 2002;3(3):349-351.
14. Zellers TM, Hagler DJ, Julsrud PR. Accuracy of two-dimensional echocardiography in diagnosing left superior vena cava. *J Am Soc Echocardiogr* 1989;2:132-138.
15. Mooney DP, Snyder CL, Holder TM. An absent right and persistent left superior vena cava in a infant requiring extracorporeal membrane oxygenation therapy. *J Pediatr Surg* 1993;28:1633-1634.
16. Badessa F, Pizzimenti G, Grasso P et al. Persistenza della vena cava superiore sinistra e assenza della vena cava superiore destra. (Suppl) *Ital Heart J* 2003;4(5):424-427.
17. Hsiao HC, Kong CW, Wang JJ et al. Right ventricular electrode lead implantation via a persistent left superior vena cava. An improved technique. *Angiology* 1997;48:919-923.

INDIRIZZO PER LA CORRISPONDENZA

Alessandro Lauro
Viale Marconi, 152
87100 Cosenza
Tel.: 338-2160500
Fax: 0984-75714
E-mail: sandrolauro@tin.it