- Copyright - Il Pensiero Scientifico Editore downloaded by IP 216.73.216.204 Sat, 05 Jul 2025, 22:04:13

L'ECG nella sindrome di Brugada

Eligio Piccolo

È già trascorso un decennio da quando i Brugada hanno segnalato in soggetti "normali" il rischio di morte improvvisa,[1] sospettabile da certe alterazioni nelle derivazioni V1-V3 che si confondono, secondo la loro vistosità, o con varianti normali o con la CMAVD o con un'ischemia anteriore. La casistica nel frattempo si è fatta numerosa, anche per l'apporto dei molti casi del sud-est asiatico o secondari ad azione di farmaci, mentre i pazienti sono stati sottoposti a studi accurati sia dal punto di vista clinico e preventivo sia da quello delle alterazioni genetiche ed elettrofisiologiche. Per quanto concerne l'interpretazione elettrocardiografica, di cui solo mi occuperò in questa disamina, la diagnosi differenziale più importante rimane quella con la sindrome ischemica acuta con ST sopraslivellato nelle prime derivazioni anteriori nei casi conclamati e con varianti normali nei casi con piccole modificazioni del J-ST. Cercherò di fare alcune considerazioni differenziali tra i casi conclamati e quelli con ischemia anteriore.

Semeiologia

Dal punto di vista semeiologico l'ECG della sindrome di Brugada presenta le seguenti caratteristiche:

1. ST sopraslivellato e onda T positiva con morfologia "a sella" (saddleback) nelle derivazioni V1-V3 (Figura 1A e Fig. 1 dell'articolo di Sassone et al. [pag. 118]) oppure ST sopraslivellato "convesso o a cupola" (coved) con T negativa[2] (Figure 1B e 2).
2. La T negativa può accentuarsi prima di un evento aritmico (Figura 2).[2]
3. Il QRS può avere l'aspetto del BBD di tipo incompleto, dove però non sono contemplati tutti i criteri del ritardo di attivazione ventricolare destra perché la seconda R in V1, oltre a confondersi con l'ST sopraslivellato, spesso non corrisponde a una S accentuata e soprattutto rallentata nelle derivazioni sinistre e a una R elevata e rallentata in aVR (Figura 1 di Sassone et al. e Figura 2).
4. Si possono registrare potenziali tardivi con il signal averaging.[3]
5. Le alterazioni descritte possono essere periodicamente assenti o minime e possono essere smascherate o accentuate dai bloccanti dei canali del Na, specie gli antiaritmici della Classe I C (flecainide)[4] o da una prova da sforzo.[5]

La semeiologia dell'ECG nell'ischemia acuta anteriore con ST sopraslivellato presenta invece le seguenti caratteristiche:[6]

1. L'ST tende a conglobarsi con l'onda T, che a sua volta aumenta di voltaggio e si acumina, fino a formare insieme una specie di onda monofasica nei gradi più intensi di ischemia (Figura 3).
2. L'onda T dopo ore o giorni dall'inizio della sindrome ischemica acuta si fa negativa, talora gigante, mentre contemporaneamente l'ST riduce il suo grado di slivellamento (Figura 3), che tende a scomparire.
3. Un BBD non è in genere presente. Se c'è o preesisteva o è l'espressione di un grave infarto settale o di un sovraccarico del ventricolo destro e ha comunque le caratteristiche del vero ritardo ventricolare destro.
4. L'eventuale presenza di potenziali tardivi è caratteristica della fase postacuta o cronica della cardiopatia ischemica quando l'ST sopraslivellato non è in genere più presente.
5. Non si conoscono correlazioni tra l'azione dei bloccanti dei canali del Na e le modificazioni dell'ST-T.

Da questi dati ne deriva che l'evoluzione dell'ST-T nell'ischemia acuta è in un certo senso inversa rispetto a quella della sindrome di Brugada. Osservandosi nel primo caso un incremento nella positività sia dell'ST che della T nella fase acuta, seguiti da una riduzione dello slivellamento di ST consensuale con la negativizzazione di T nella fase risolutiva o di miglioramento; mentre nella Brugada sia il grado di slivellamento del J-ST sia quello di una T negativa si accentuano con la gravità del fenomeno e sono in un certo senso direttamente proporzionali al rischio aritmico.

Elettrogenesi

Oltre alle ovvie differenze fisiopatologiche che attribuiscono alla sindrome di Brugada una genesi metabolico-elettrica su base genetica e all'ischemia acuta invece alterazioni della formazione e della diffusione dello

- Copyright - Il Pensiero Scientifico Editore downloaded by IP 216.73.216.204 Sat, 05 Jul 2025, 22:04:13

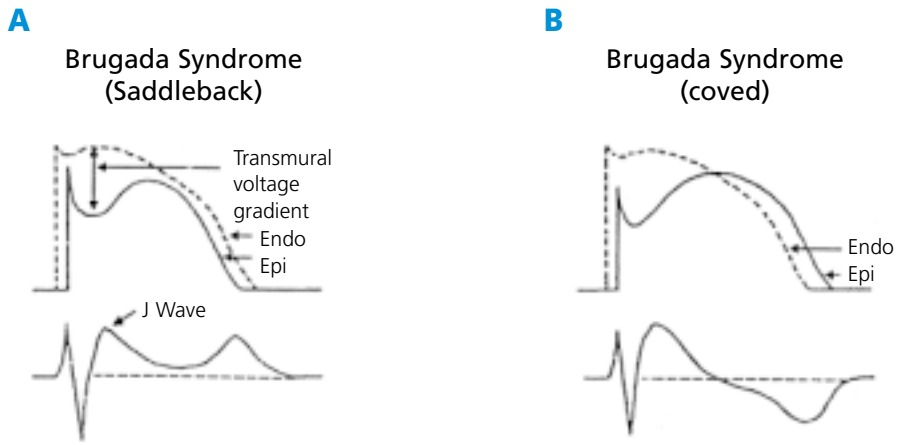

A, In alto è schematizzato il potenziale d'azione nella sindrome di Brugada; si noti il gradiente di voltaggio all'inizio della fase 2 tra endocardio (linea tratteggiata) ed epicardio (linea continua). In basso l'ECG in V2 con l'aspetto "a sella" del J-ST. B, Il diverso comportamento quando si accentuano le differenze tra endocardio ed epicardio, tali da invertire la durata dei PA cui consegue l'aspetto "convesso o a cupola" del J-ST e l'inversione dell'onda T. Modificata da Antzelevitch C.[2]

FIGURA 1

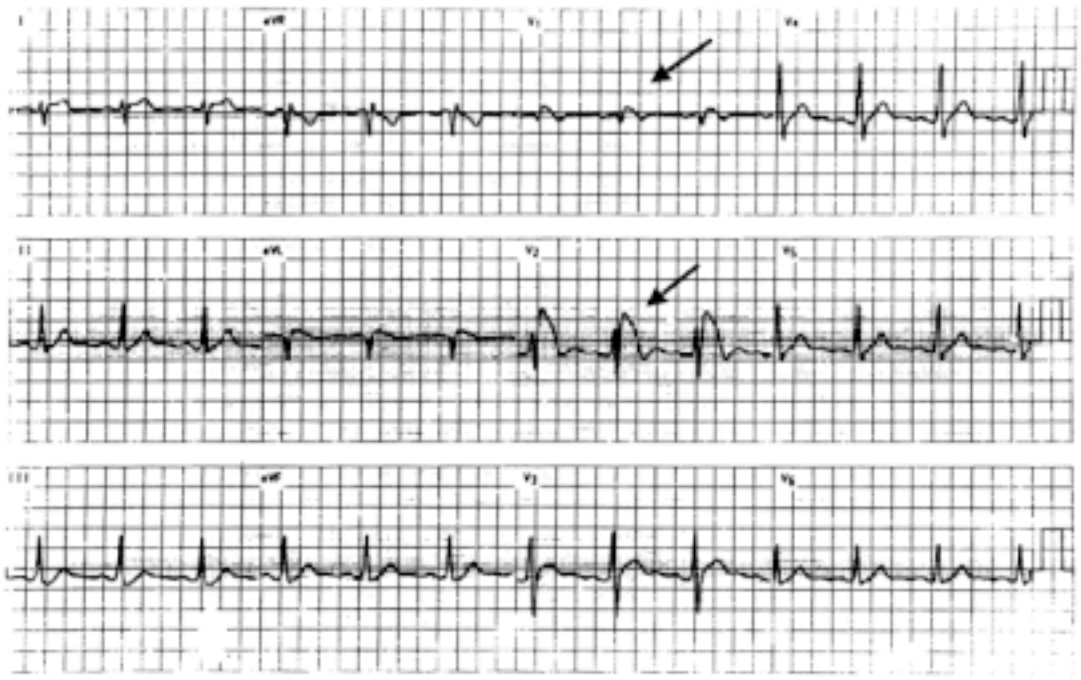

ECG di un paziente con sindrome di Brugada in fase manifesta. Si noti l'aspetto "convesso o a cupola" del J-ST seguito da T negativa. Tratta da Guevara Valdivia.[5]

FIGURA 2

- Copyright - Il Pensiero Scientifico Editore downloaded by IP 216.73.216.204 Sat, 05 Jul 2025, 22:04:13

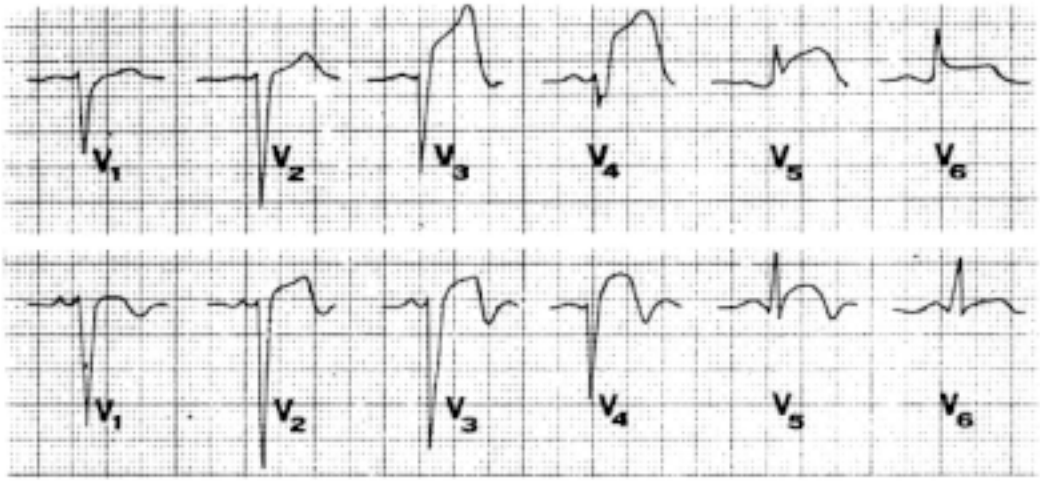

FIGURA 3 Tipica evoluzione dell'ST sopraslivellato nell'ischemia in due fasi successive di un infarto miocardico acuto anteriore. Modificata Da Piccolo.[6]

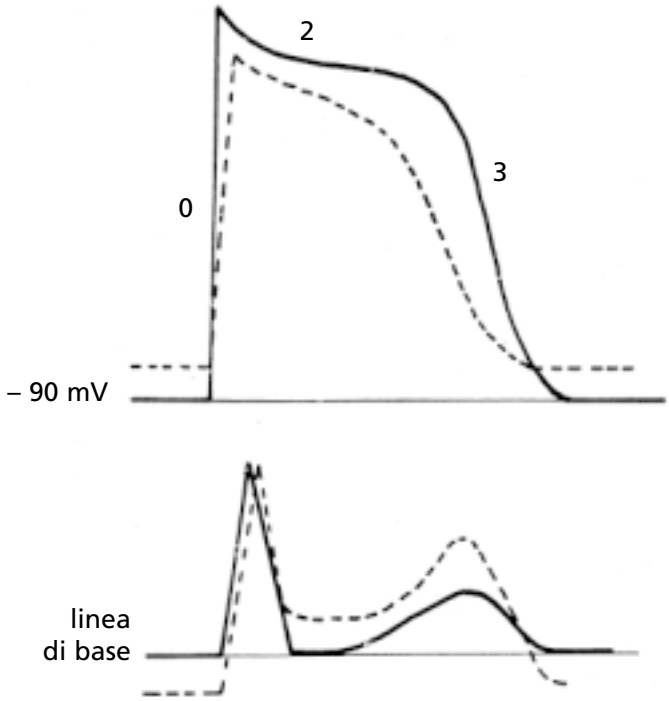

FIGURA 4 In alto PA della cellula ischemica che rispetto a quella sana mostra riduzione del potenziale di riposo (linea in tratteggio), nonché del voltaggio e della durata del PA; in basso ECG risultante. Tratta da Piccolo.[6]

- Copyright - Il Pensiero Scientifico Editore downloaded by IP 216.73.216.204 Sat, 05 Jul 2025, 22:04:13

stimolo elettrico dovute a una riduzione del flusso coronarico nel territorio, in genere, dell'interventricolare anteriore, vi sono anche sostanziali differenze elettrogenetiche fra i due fenomeni. Nell'ischemia l'ST sopraslivellato è dovuto in parte alla perdita del potenziale di riposo delle miocellule e in parte all'accorciamento e alla riduzione di voltaggio del potenziale d'azione (Figura 4) in tutta la zona colpita dall'ischemia acuta, creandosi un gradiente tra cellule sane e cellule ischemiche. Nella sindrome di Brugada invece si realizzano alterazioni dell'attivazione che in parte somigliano e in parte divergono da quelle ischemiche. Esse sono innanzi tutto localizzate nella regione del cono della polmonare e precisamente nella sua parte epicardica. Consistono nella formazione di un gradiente transmurale nella prima parte del potenziale d'azione fra epicardio ed endocardio, cui corrisponde la sopraelevazione del punto J e dell'inizio dell'ST e mantenimento della T positiva (ST "a sella") (Figura 1A e Figura 1 di Sassone et al.). L'accentuarsi di queste alterazioni epicardiche determina un allungamento del potenziale d'azione epicardico cui corrisponde un più accentuato sopraslivellamento di J-ST e una T negativa (Figure 1B e 2). Durante questi passaggi anche il voltaggio della fase 0-1 del potenziale d'azione epicardico si riduce.

Bibliografia

1. Brugada P, Brugada J. Right bundle branch block, persistent ST segment elevation and sudden death: A distinct clinical and electrocardiographic syndrome. *J Am Coll Cardiol* 1992; 20:1391-1396.
2. Antzelevitch C. The Brugada syndrome; jonic basis and arrhythmia mechanisms. *J Cardiovasc Electrophysiol* 2001;12:268-272.
3. Fujiki A, Usui M, Nagasawa H, et al. ST segment elevation in the right precordial leads induced with class IC antiarrhythmic drugs: insight into the mechanism of Brugada syndrome. *J Cardiovasc Electrophysiol* 1999;10:214-218.
4. Brugada R, Brugada J, Antzelevitch C, et al. Sodium channel blockers identify risk for sudden death in patients with ST segment elevation and right bundle branch block but structurally normal hearts. *Circulation* 2000;101:510-515.
5. Guevara Valdivia ME. Sindrome de Brugada. *Arch Cardiol Mexico* 2002;72:S80-S85.
6. Piccolo E, Zuin G, Di Pede F, Gasparini G. *L'elettrocardiogramma nelle sindromi ischemiche acute*. Piccin Ed.: Padova 2001.

Indirizzo per la corrispondenza

Eligio Piccolo
Via Piave, 10
30171 Mestre (VE)
e-mail: mgbandini@iol.it