- Copyright - Il Pensiero Scientifico Editore downloaded by IP 3.135.198.49 Sat, 20 Apr 2024, 04:50:10

IL CASO CLINICO GIAC

Fibrillazione atriale parossistica quale sintomo d'esordio di leiomiosarcoma cardiaco

Guiducci Vincenzo, Quartieri Fabio, Fioroni Stefano, Giacometti Paola, Monducci Igor, Manari Antonio

G Ital Aritmol Cardiostim 2002;4:196-200

U.O. di Cardiologia Interventistica, Azienda Ospedaliera S. Maria Nuova, Reggio Emilia

Introduzione

I tumori cardiaci primitivi sono rari e ben il 75% è di natura benigna. Le neoplasie cardiache maligne sono costituite per la quasi totalità dai sarcomi, fra questi il leiomiosarcoma è il tumore primitivo cardiaco più raro; in letteratura sono stati descritti pochi casi, tutti con prognosi infausta, anche dopo intervento chirurgico di asportazione.[1]

L'esordio clinico della malattia è più frequentemente caratterizzato da dispnea, dolore toracico o sincope, mentre sono rare le manifestazioni aritmiche. Nel caso da noi riportato un episodio di fibrillazione atriale (FA) parossistica è stata la prima manifestazione clinica della malattia.[2]

Caso clinico

Donna di 58 anni affetta da diabete mellito tipo II, in trattamento con ipoglicemizzanti orali, ipertensione arteriosa, broncopneumopatia cronica ostruttiva, pregresso ipertiroidismo in terapia con tiamazolo (TSH, FT3, FT4 nei limiti della norma). Nel 1989 la paziente fu sottoposta a intervento di quadrantectomia superiore esterna destra per adenocarcinoma mammario con guarigione clinica e, sempre nello stesso anno, a intervento di tromboendoarteriectomia carotidea bilaterale.

La paziente veniva ricoverata nel maggio 2001 al pronto soccorso del nostro ospedale per un episodio di FA parossistica, a risposta ventricolare media di 130 battiti/min, sintomatica per cardiopalmo e dispnea. Non erano presenti segni di stasi al torace, i valori pressori erano di 130/80 mmHg e l'ECG non mostrava alterazioni significative della ripolarizzazione e anomalie del voltaggio e durata del QRS; poco dopo l'arrivo al pronto soccorso si documentava il ripristino spontaneo del ritmo sinusale e la paziente veniva dimessa.

A distanza di circa 1 mese, recidiva di FA, a frequenza ventricolare media sempre elevata (circa 130 bpm), responsabile di un nuovo accesso al pronto soccorso; il ripristino del ritmo sinusale si otteneva dopo circa due ore, mediante infusione endovenosa di propafenone (140 mg e.v.). Veniva quindi programmato un esame ecocardiografico, eseguito nel luglio 2001, che mostrava una cinetica ventricolare conservata, assenza di dilatazioni delle camere cardiache, lembi mitralici fibro-

- Copyright - Il Pensiero Scientifico Editore downloaded by IP 3.135.198.49 Sat, 20 Apr 2024, 04:50:10

tici con insufficienza mitralica di grado lieve; in particolare, non vi era evidenza di masse intracardiache. Alla dimissione veniva avviata terapia profilattica con propafenone 300 mg 2 volte al dì.

Nel novembre del 2001 la paziente veniva ricoverata nel reparto di pneumologia, dopo un ulteriore episodio di FA, sintomatico per dispnea; il ritmo sinusale veniva ripristinato mediante infusione di 70 mg di propafenone e.v. La paziente, nonostante l'assenza di nuove recidive tachiaritmiche, continuò a lamentare accessi di dispnea parossistica senza riscontro concomitante di alterazione dei valori gasanalitici, associati a tosse secca; l'obiettività toracica era negativa e così pure la radiografia del torace.

L'1/12/01 veniva eseguito un ecocardiogramma transtoracico, che mostrava la presenza di una voluminosa massa atriale sinistra ostruente il canale A-V. Un ecocardiogramma transesofageo confermava tale reperto (Figura 1).

La paziente veniva trasferita in cardiochirurgia il 18/12/2001 e sottoposta a intervento di exeresi di neoformazione atriale sinistra (massa di 6,5 x 5 x 3,7 cm) con base di impianto nella porzione posteriore dell'anulus mitralico (Figura 2). Sulla base dell'esame istologico, che mostrava cellule atipiche con elevata attività mitotica, veniva posta diagnosi di leiomiosarcoma ad alto grado di malignità.

Nel periodo di riabilitazione post-intervento la paziente ha presentato un ennesimo episodio di FA sempre regredita con propafenone e.v. Gli esami ematochimici mostravano una modesta anemia microcitica e un aumento degli indici aspecifici di flogosi. Non veniva intrapresa una terapia anticoagulante orale a causa dell'elevato rischio emorragico post-intervento.

L'eco transtoracico mostrava una cinetica ventricolare conservata, lieve aumento di diametro dell'atrio sinistro e minima falda di versamento pericardico. La paziente veniva dimessa il 4/01/2002 in ritmo sinusale e in buon compenso emodinamico.

Il 6/01/2002 e il 18/1/2002 nuove recidive di FA parossistica. A un controllo ecocardiografico transtoracico documentazione di una voluminosa massa in atrio

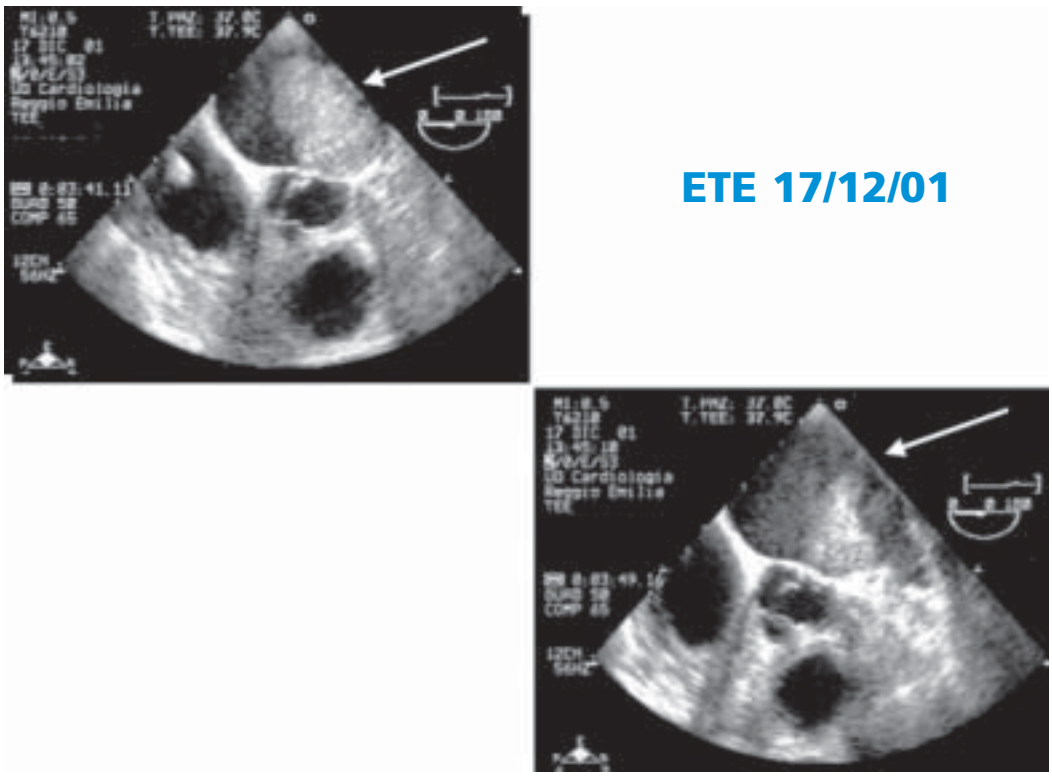

FIGURA 1 Immagine all'ecocardiogramma transesofageo di leiomiosarcoma nella cavità atriale sinistra.

- Copyright - Il Pensiero Scientifico Editore downloaded by IP 3.135.198.49 Sat, 20 Apr 2024, 04:50:10

sinistro, che al controllo transesofageo appariva di forma rotondeggiante, del diametro di circa 4 cm, adesa al setto interatriale; si riscontrava inoltre una seconda massa di 2 cm di diametro a livello dell'auricola sinistra.

La paziente veniva nuovamente indirizzata alla cardiochirurgia ove veniva eseguito nuovo intervento di exeresi della neoplasia.

A 1 mese dal secondo intervento cardiochirurgico l'ecocardiogramma transtoracico non evidenziava ripresa di malattia e non sono state più registrate recidive di FA.

Discussione

Le neoplasie cardiache primitive sono rare, con un'incidenza che va dallo 0,0017% allo 0,033%. Solo il 25% è di natura maligna, quasi tutti sarcomi. Il leiomiosarcoma è estremamente raro, rappresentando l'1% dei tumori maligni primitivi del cuore,[3] esso interessa preferenzialmente l'atrio sinistro, a differenza degli altri tumori cardiaci che colpiscono più spesso il cuore destro; più rare sono le localizzazioni nel ventricolo e nell'arteria polmonare[4] (Figura 3).

Il leiomiosarcoma colpisce con maggior frequenza la donna rispetto all'uomo con rapporto 2:1; l'età media dei pazienti colpiti va dai 40 ai 50 anni.[5]

I sintomi dipendono dalle dimensioni e dalla localizzazione del tumore. Le manifestazioni cliniche più frequenti sono la dispnea ingravescente, il dolore toracico, l'emottisi, lo scompenso cardiaco e la sincope.[12,13] Molto più rara è la comparsa, come sintomo d'esordio, di aritmie cardiache: in letteratura è riportato un solo caso di una giovane donna con una storia di tachicardie atriali ectopiche.

Il caso clinico da noi analizzato è il primo, a nostra conoscenza, che descrive come esordio clinico della malattia tumorale una FA, non associata a evidenti masse intracardiache, documentate solo più tardivamente. Alla luce dell'evoluzione anatomo-clinica è ipotizzabile che anche il primo fenomeno aritmico fosse dipendente dal disarrangiamento delle fibrocellule miocardiche atriali, indotto dall'infiltrazione e dalla crescita della massa neoplastica. Si creano, in questa situazione, delle aree con una ridotta velocità di conduzione del potenziale d'azione rispetto al miocardio sano circostante. Ciò determina un substrato favorevole alla creazione di circuiti di microrientro e alla genesi della FA.

Solo controlli ripetuti con ecocardiografia hanno permesso di evidenziare la presenza della neoplasia che, probabilmente, infiltrando la parete dell'atrio sinistro

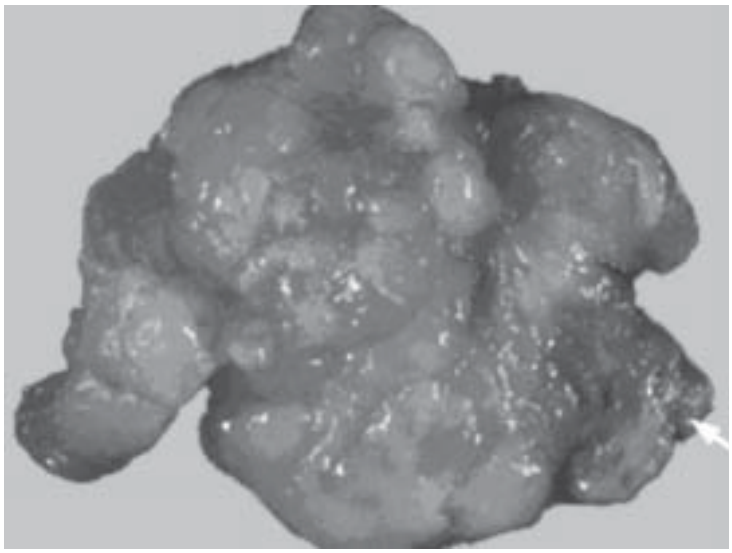

FIGURA 2 Reperto anatomopatologico di leiomiosarcoma.

- Copyright - Il Pensiero Scientifico Editore downloaded by IP 3.135.198.49 Sat, 20 Apr 2024, 04:50:10

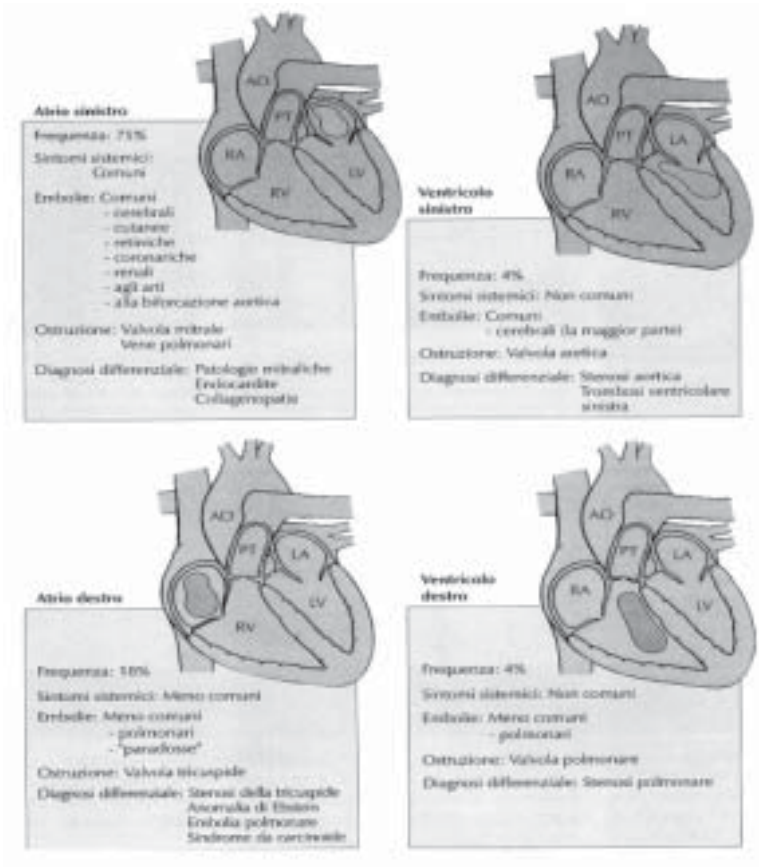

FIGURA 3

aveva causato gli episodi di FA, recidivati nonostante la profilassi antiaritmica.

L'ecocardio bidimensionale ha buona sensibilità diagnostica per le masse intracardiache che abbiano dimensioni maggiori di 5 mm. Maggiore precisione ci viene fornita dall'eco transesofageo, che permette anche una precisa valutazione preoperatoria della localizzazione e dell'estensione del tumore.

La TC e la RM consentono di definire l'infiltrazione locale della neoplasia e l'eventuale presenza di metastasi a distanza. Resta tuttavia molto difficile una diagnosi differenziale non istologica fra mixoma e leiomiosarcoma.[6,7]

Il leiomiosarcoma presenta una rapida crescita con invasività locale e a distanza; la prognosi è pertanto estremamente infausta. Nonostante un intervento chirurgico radicale, la grande maggioranza di pazienti muore entro 1 anno dalla diagnosi a causa di una recidiva locale o di una metastasi a distanza.[8,9] È descritto un caso di sopravvivenza a 7 anni dopo due interventi radicali associati a chemio- e radioterapia.[10]

La migliore terapia oggi disponibile resta la combinazione tra intervento chirurgico di exeresi radicale e chemio-radioterapia. Il trapianto cardiaco può essere considerato quale ultima possibilità terapeutica in pazienti in cui sia stata esclusa la presenza di metastasi a distanza.[11]

Pur essendo il leiomiosarcoma un tumore cardiaco estremamente raro, questa e altre neoplasie primitive cardiache dovrebbero essere considerate quale possibile substrato organico di aritmie cardiache recidivanti.

- Copyright - Il Pensiero Scientifico Editore downloaded by IP 3.135.198.49 Sat, 20 Apr 2024, 04:50:10

Bibliografia

1. Shackell M, Mitko A, Williams PL, Sutton GC. Angiosarcoma of the heart. *Br Heart J* 1979;41:498-503.
2. Burke AP, Cowan D, Virmani R. Primary sarcomas of the heart. *Cancer* 1992;69:387-395.
3. McAllister HA Jr, Fenoglio JJ Jr. Tumours of the cardiovascular system. In: *Atlas of tumor pathology*, 2nd series, Fascicle 15. Washington DC: Armed Forces Institute of Pathology. 1978:1-3.
4. Babatasi G, Massetti M, Galateau F, Khayat A. Leiomyosarcoma of the pulmonary veins extending into the left atrium or left atrial leiomyosarcoma: multimodality therapy. *J Thorac Cardiovasc Surg* 1998;116:665-667.
5. Burke A, Virmani R. *Tumours of the heart and great vessels: atlas of tumor pathology*. Washington: Armed Forces Institute of Pathology 1996;16:127-169.
6. Lo Fi, Chou YH, Tiu CM, Lan GY, Hwang JH, Chern MS, et al. Primary cardiac leiomyosarcoma: imaging with 2-D echocardiography, electron beam CT and 1,5 Tesla MR. *Eur J Radiol* 1998;2:72-76.
7. Lynch M, Clements SD, Shanewise JS, Chen CC, Martin RP. Right-sided cardiac tumors detected by transesophageal echocardiography and its usefulness in differentiating the benign from malignant forms. *Am J Cardiol* 1997;79:781-784.
8. Thomas CR, Johnson GW, Stoddard MF, Clifford S. Primary malignant cardiac tumours: update 1992. *Med Ped Oncol* 1992;20:519-531.
9. Llombart-Cussac A, Pivot X, Contesso G, et al. Adjuvant chemotherapy for primary cardiac sarcomas: the JGR experience. *Br J Cancer* 1998;78:1624-1628.
10. Pessotto S, Silvestre G, Anselmi M, et al. Primary cardiac leiomyosarcoma: seven year survival with combined surgical and adjuvant therapy. *Int J Cardiol* 1997;60:91-94.
11. Dumont P, Diot P, Aupart MR, Tonmieux B. Leiomyosarcoma of the pulmonary artery. *Ann Thorac Surg* 1998;66:2089-2091.
12. Perchinsky MJ, Lichtenstein SV, Tyers GFO. Primary cardiac tumours: forty-year experience with 71 patients. *Cancer* 1997;79:1809-1815.
13. Kuo CS, Hsu HC, Huang CH, Liu SM, Ho CH. Leiomyosarcoma of the left atrium: a case report. *Chin Med J* (Taipei) 1997;59:136-140.