- Copyright - Il Pensiero Scientifico Editore downloaded by IP 3.141.25.201 Sat, 12 Oct 2024, 07:31:31

IL CASO CLINICO GIAC

Problematiche gestionali nel follow-up di un paziente sottoposto ad "ablate and pace therapy"

Miriam Bortnik, Gabriella Francalacci, Eraldo Occhetta, Corrado Vassanelli

G Ital Aritmol Cardiostim 2003;1:17-22

Divisione Clinicizzata di Cardiologia, Facoltà di Medicina e Chirurgia di Novara – Università degli Studi del Piemonte Orientale

Riassunto

La fibrillazione atriale costituisce l'aritmia sostenuta di più frequente riscontro nella pratica clinica; le attuali strategie terapeutiche nei confronti di tale aritmia possono essere mirate al ripristino e quindi al mantenimento del ritmo sinusale o più semplicemente al controllo della sola frequenza ventricolare media; nei casi in cui questo obiettivo non possa essere raggiunto mediante un'adeguata terapia farmacologica, l'ablazione della giunzione atrioventricolare e l'impianto di un pacemaker, la cosiddetta "ablate and pace therapy", può rappresentare una valida alternativa terapeutica.

Questa procedura, piuttosto semplice dal punto di vista tecnico, può indurre problemi clinici correlati alla pacemaker-dipendenza e agli effetti emodinamici sfavorevoli indotti dalla stimolazione apicale del ventricolo destro.

Viene riportato il caso di un paziente in fibrillazione atriale cronica, sottoposto ad ablazione transcatetere del nodo atrioventricolare e a impianto di pacemaker VVIR, in cui sono state osservate: a) una riduzione della classe funzionale correlata al peggioramento di un preesistente rigurgito transmitralico; b) una difficile ottimizzazione della frequenza di stimolazione, sia in condizioni basali sia durante attività fisica, con diverse riprogrammazioni del profilo RR del pacemaker.

Introduzione

La fibrillazione atriale rappresenta l'aritmia sostenuta di più frequente riscontro, con una prevalenza dell'1-2% nella popolazione generale e fino al 10% nei soggetti di età avanzata.[1]

L'approccio terapeutico tradizionale nei confronti di tale aritmia può percorrere due differenti strategie: la prima consiste nel perseguire il ripristino, ma soprattutto il mantenimento del ritmo sinusale mediante l'impiego di farmaci e/o mediante l'utilizzo di presidi non farmacologici; il secondo approccio è decisamente meno impegnativo e consiste nel controllo della frequenza ventricolare media senza accanirsi nel mantenimento del normale ritmo sinusale.

Quale sia l'approccio preferibile non è ancora del tutto noto, anche se lo studio PIAF[2] e molto recentemente gli attesi studi AFFIRM[3] e RACE[4] sembrano do-

- Copyright - Il Pensiero Scientifico Editore downloaded by IP 3.141.25.201 Sat, 12 Oct 2024, 07:31:31

cumentare come il mantenimento del regolare ritmo sinusale non offra significativi benefici in termini di mortalità, morbilità e qualità della vita.

In presenza di fibrillazione atriale e frequenza cardiaca non adeguatamente controllata, l'ablazione della giunzione atrioventricolare e il concomitante impianto di un pacemaker (PM) permanente, la cosiddetta "ablate and pace therapy", può rappresentare una valida alternativa terapeutica. Tale procedura, relativamente semplice rispetto ad altre metodiche ablative proposte nel trattamento di tale aritmia (isolamento delle vene polmonari, compartimentalizzazione biatriale, ecc.), può essere effettuata nella maggior parte dei laboratori di elettrofisiologia con una percentuale di successo di quasi il 100%; avrebbe inoltre il vantaggio di consentire la riduzione, se non la sospensione, di ogni terapia antiaritmica.

Si tratta tuttavia di una procedura palliativa che non modifica il substrato elettrofisiologico dell'atrio, che induce pacemaker-dipendenza e che può apportare degli effetti emodinamici sfavorevoli correlati al pacing apicale.

Caso clinico (paziente B.V., anni 71, di sesso maschile)

Nel 1997, in seguito al riscontro occasionale di fibrillazione atriale, eseguiva un ecocardiogramma che documentava una modesta dilatazione dell'atrio sinistro, un ventricolo sinistro di normali dimensioni e contrattilità, un prolasso del lembo mitralico posteriore con moderato rigurgito transvalvolare e insufficienza tricuspidalica lieve.

Dopo un adeguato periodo di trattamento con anticoagulante orale, il paziente veniva sottoposto a cardioversione elettrica, efficace nel ripristinare il regolare ritmo sinusale; veniva quindi avviata terapia prima con propafenone (450 mg/die) e poi con amiodarone (200 mg/die). Nonostante tale terapia, il paziente continuava a presentare episodi di fibrillazione atriale, dapprima parossistica e poi persistente; pertanto nel 1999, si decideva di soprassedere a nuovo tentativo di cardioversione e di lasciare il paziente in fibrillazione atriale cronica, data anche la discreta classe funzionale durante gli episodi aritmici.

Nel giugno 2000, in seguito al riscontro all'ECG dinamico di fibrillazione atriale con fasi di alta frequenza ventricolare media (205/min) e fasi di spiccata bradiaritmia (R-R max 4020 msec), veniva sottoposto ad ablazione del nodo atrioventricolare, secondo tecnica standard, e al successivo impianto di pacemaker VVIR con doppio sensore, di attività (ACT) ed elettrico (QT) (Topaz 3, Vitatron), con stimolazione apicale destra. Un ecocardiogramma eseguito subito dopo la procedura confermava i reperti già documentati nel 1997, con prolasso del lembo mitralico posteriore e insufficienza valvolare di grado medio. Al controllo predimissione il PM veniva programmato con una lower rate di 55 bpm e una upper rate di 140 bpm, in quanto il paziente continuava a svolgere una vita piuttosto attiva, anche di tipo sportivo; la funzione rate responsive (RR) veniva lasciata nella programmazione nominale (sensori: QT = ACT; soglia di attività: media; accelerazione e decelerazione: standard).

Dopo circa 10 giorni, il paziente ritornava alla nostra osservazione lamentando una netta riduzione della classe funzionale (NYHA 3), con scarso incremento della frequenza ventricolare durante sforzo; tale dato veniva confermato dalla telemetria Holter del PM, in cui si documentava una frequenza di stimolazione nelle 24 ore costantemente inferiore ai 100 bpm, anche durante attività fisica moderato-intensa (Figura 1a). Un ecocardiogramma di controllo documentava un ventricolo sinistro di normali dimensioni, con frazione di eiezione 61% e un peggioramento dell'insufficienza mitro-tricuspidalica da grado medio a severo (Figura 2), con ipertensione polmonare lieve (PAP 35 mmHg). Dati la sintomatologia e il quadro ecocardiografico, venivano avviati digitale e ACE-inibitore; inoltre si procedeva a riprogrammazione del PM con una curva RR più aggressiva (sensori: QT<ACT; soglia di attività: medio-bassa; accelerazione e decelerazione: standard) con miglioramento soggettivo, ma persistenza di uno scarso incremento della frequenza cardiaca durante sforzo. Si procedeva quindi a una nuova riprogrammazione del PM, lasciando come unico sensore l'attività muscolare (ACT) e programmando una curva di accelerazione veloce.

Dopo qualche giorno il paziente si presentava nuovamente alla nostra osservazione, lamentando questa volta tachicardiopalmo intenso, soprattutto all'inizio

- Copyright - Il Pensiero Scientifico Editore downloaded by IP 3.141.25.201 Sat, 12 Oct 2024, 07:31:31

V.B. anni 74 PM VVIR (QT-ACT) dopo blocco AV totale con RF

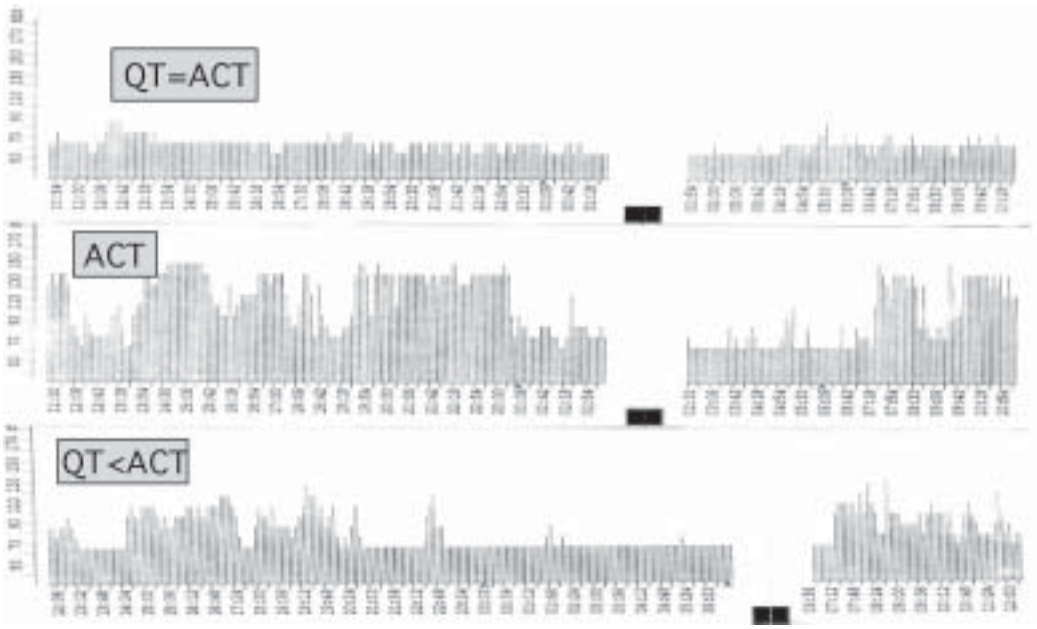

Holter delle 24 ore registrati dalla telemetria del pacemaker con varie programmazioni della funzione rate responsive. A, Con funzione rate responsive nominale (sensori: QT = ACT, soglia attività: media; accelerazione e decelerazione: standard), la frequenza media di stimolazione risulta decisamente bassa e costantemente inferiore ai 100 bpm. B, Dopo riprogrammazione del PM (sensore: ACT; soglia attività: medio-bassa; accelerazione: veloce; decelerazione: standard) la frequenza di pacing risulta eccessivamente elevata. C, Dopo l'ultima riprogrammazione della funzione rate responsive (sensore: QT<ACT; soglia attività: medio-alta; accelerazione e decelerazione: graduali) la frequenza media è risultata adeguata alle necessità del paziente.

FIGURA 1

V.B. anni 74 Insufficienza mitralica dopo Blocco AV con RF o PM VVIR

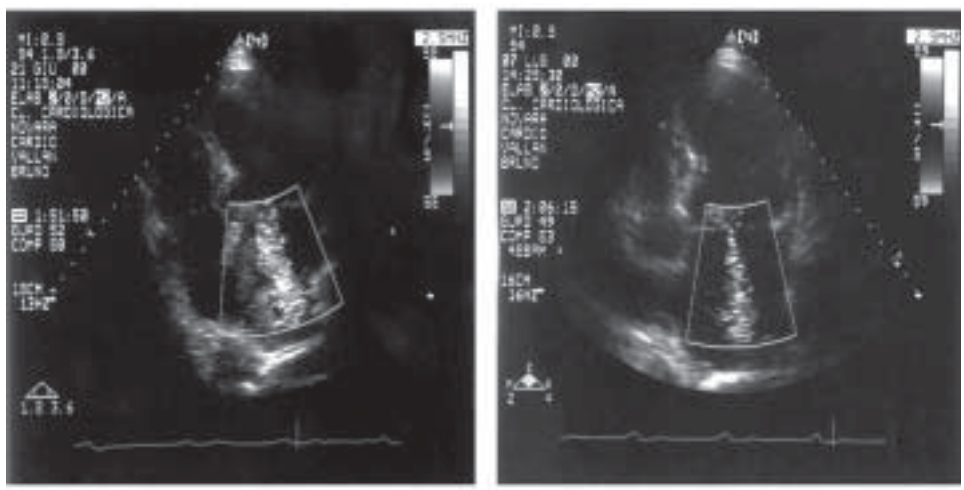

Valutazione ecocardiografica dell'insufficienza mitralica in proiezione apicale, 4 camere prima (*sinistra*) e dopo (*destra*) ablazione del nodo atrioventricolare e impianto pacemaker VVIR; dopo la procedura è evidente un aumento del jet di rigurgito.

FIGURA 2

- Copyright - Il Pensiero Scientifico Editore downloaded by IP 3.141.25.201 Sat, 12 Oct 2024, 07:31:31

dello sforzo; alla telemetria del PM si osservava una frequenza di stimolazione tendenzialmente piuttosto elevata (Figura 1b). Veniva allora reinserito il sensore QT in una differente proporzione (QT<ACT) e la soglia di attività veniva riprogrammata (medio-alta) con una più graduale curva di accelerazione e decelerazione. Tale programmazione consentiva un adeguato incremento della frequenza cardiaca durante le attività quotidiane, anche sportive, del paziente (Figura 1c).

A un follow-up di 24 mesi, il paziente si mantiene in classe funzionale NYHA 2 e con una buona risposta RR durante gli sforzi.

Discussione

L'ablazione transcatetere della giunzione atrioventricolare, e il successivo impianto di un PM, è divenuta una procedura piuttosto comune nel trattamento dei pazienti affetti da fibrillazione atriale ad elevata risposta ventricolare nonostante una terapia farmacologica piena.

In tale contesto, sembra ormai dimostrato il ruolo positivo di questa procedura nei pazienti affetti da fibrillazione atriale parossistica. Nel 1997 sono stati pubblicati i risultati del primo studio[5] randomizzato e controllato, condotto su pazienti affetti da parossismi di fibrillazione atriale refrattari alla terapia farmacologica: nei pazienti randomizzati all'ablazione della giunzione atrioventricolare e all'impianto di PM DDDR era stato osservato un miglioramento significativo della sintomatologia specifica, della qualità di vita e della tolleranza all'esercizio fisico. In questo studio era però stato osservato un aumentato rischio di progressione verso la cronicizzazione dell'aritmia nei soggetti randomizzati all'ablazione e all'impianto PM, rispetto ai pazienti randomizzati al solo proseguimento della terapia farmacologica.

In un recente studio randomizzato e multicentrico degli stessi Autori,[6] nei pazienti che, dopo l'ablazione della giunzione atrioventricolare e l'impianto di PM DDDR, erano stati randomizzati al proseguimento della terapia antiaritmica (essenzialmente farmaci della classe IC o III), vi era una riduzione del 57% del rischio di progressione verso la cronicizzazione dell'aritmia, rispetto a coloro che, dopo la procedura, erano stati randomizzati alla sospensione di ogni farmaco antiaritmico.

Più controversi sono invece i risultati osservati nei pazienti affetti da fibrillazione atriale cronica.

Brignole[7] nel 1998 ha pubblicato i dati relativi al primo studio controllato effettuato in pazienti affetti da fibrillazione atriale cronica e segni di insufficienza ventricolare sinistra. In questo studio i pazienti randomizzati all'ablazione della giunzione atrioventricolare, rispetto a quelli trattati con la sola terapia medica, manifestavano un miglioramento della dispnea da sforzo e delle palpitazioni; la qualità di vita, la classe funzionale e la funzione contrattile ventricolare sinistra non variavano però significativamente nei due gruppi.

Al contrario, in uno studio di Natale,[8] eseguito in pazienti con fibrillazione atriale cronica e buon controllo della frequenza ventricolare media durante terapia farmacologica (β-bloccanti, calcioantagonisti e/o digitale), si è documentato un miglioramento della qualità di vita e della frazione di eiezione ventricolare sinistra nei soggetti randomizzati all'ablazione del nodo atrioventricolare con impianto di PM ventricolare e sospensione della terapia antiaritmica, rispetto al gruppo trattato con la medesima procedura con proseguimento della terapia farmacologica, e al gruppo di soggetti trattato con il solo impianto di PM.

Vanderheiden[9] e Twidale,[10] in due studi su pazienti affetti da scompenso cardiaco congestizio, hanno invece riportato un deterioramento emodinamico dopo l'ablazione della giunzione atrioventricolare, rispettivamente nel 7 e nel 9% dei casi. Secondo questi Autori, la presenza di una bassa frazione di eiezione e di un'insufficienza mitralica rilevante sarebbe predittiva di peggioramento clinico, a indicare che il beneficio apportato dalla regolarizzazione della frequenza cardiaca sarebbe controbilanciato dagli effetti emodinamici sfavorevoli della stimolazione dall'apice ventricolare destro.

Nel nostro paziente abbiamo osservato un deterioramento della classe funzionale, correlato alla difficile compliance alla funzione rate responsive e parzialmente risolto dopo diverse riprogrammazioni del PM. Vi è stato però anche un peggioramento di una preesistente insufficienza mitralica che ha richiesto l'introduzione di una terapia farmacologica precedentemente non necessaria. D'altronde già nel 1970 erano stati descritti gli effetti emodinamici sfavorevoli determinati da un'insufficienza mitralica correlata al pacing apicale destro[11] che, pro-

- Copyright - Il Pensiero Scientifico Editore downloaded by IP 3.141.25.201 Sat, 12 Oct 2024, 07:31:31

vocando un blocco di branca sinistra, determinerebbe un ritardo dell'attivazione ventricolare sinistra. In quegli anni si supponeva che il rigurgito transvalvolare fosse correlato alla perdita del sincronismo atrioventricolare; negli anni successivi sono stati però descritti casi di deterioramento emodinamico correlato all'instaurarsi o all'aggravarsi di un'insufficienza mitralica preesistente, anche durante stimolazione bicamerale.[12,13,14]

Probabilmente nei pazienti con fibrillazione atriale cronica sottoposti ad ablazione transcatetere della giunzione atrioventricolare, l'impianto di un PM che garantisca una stimolazione ventricolare più fisiologica potrebbe apportare ulteriori benefici emodinamici.

In questo contesto, la stimolazione biventricolare[15] potrebbe essere indicata nei pazienti con disturbo della conduzione intraventricolare. Nei soggetti con QRS spontaneo stretto, invece, sono state proposte sedi di stimolazione alternative, al fine di preservare il più possibile la fisiologica sincronizzazione dell'attivazione ventricolare.

La stimolazione del tratto di efflusso ventricolare destro[16] non sembra particolarmente adatta a questo proposito. Deshmukh et al.[17] hanno invece riportato risultati molto interessanti utilizzando la stimolazione diretta e permanente del fascio di His, dati confermati in acuto anche da Padeletti.[18]

Nel nostro centro è attualmente in corso uno studio prospettico e randomizzato al fine di definire la fattibilità e l'affidabilità nel tempo della stimolazione hissiana nei pazienti con fibrillazione atriale cronica e QRS stretto, sottoposti ad ablazione del nodo atrioventricolare per una frequenza ventricolare di difficile controllo. Il disegno dello studio è già stato illustrato:[19] dopo una valutazione clinica e strumentale preliminare, si procede ad ablazione della giunzione atrioventricolare secondo tecnica standard e all'impianto di PM DDDR, posizionando un elettrocatetere bipolare a fissazione attiva a livello del setto interventricolare alto (il più possibile vicino al fascio di His); questo catetere viene poi collegato al canale "atriale" del PM. Un secondo catetere viene posizionato in sede convenzionale (apice ventricolare destro) e connesso al canale "ventricolare" del PM. Dopo i controlli routinari, il pacemaker viene programmato in DDDR con intervallo AV breve; in tal modo se la stimolazione settale è efficace il canale ventricolare viene inibito; qualora invece la stimolazione settale fosse inefficace per innalzamento della soglia e/o dislocazione dell'elettrocatetere viene comunque garantita la stimolazione apicale destra. Dopo un mese di stabilizzazione del sistema viene effettuata una randomizzazione di 6 mesi con il pacemaker programmato in DDDR (stimolazione settale) e intervallo AV breve, seguito o preceduto da un periodo di uguale durata con il pacemaker programmato in VVIR (stimolazione apicale). Al termine di ogni periodo, viene eseguita una rivalutazione dei parametri valutati prima della procedura (qualità di vita e capacità funzionale, ecocardiogramma e Holter).

I risultati preliminari del nostro studio[20] e di altri tuttora in corso potranno chiarire se una stimolazione ventricolare "fisiologica" possa apportare ulteriori benefici sulle performance emodinamiche e sulla qualità di vita nei pazienti in fibrillazione atriale cronica, QRS stretto e frequenza cardiaca non controllata dalla terapia farmacologica che vengono sottoposti ad ablazione della giunzione atrioventricolare.

Bibliografia

1. Kannel WB, Abbott RD, Savage DD, McNamara PM. Epidemiologic features of atrial fibrillation: the Framingham study. *N Engl J Med* 1982;306:1018-1022.
2. Honloser S, Kuch KH. Rhythm or rate control in atrial fibrillation. Pharmacological intervention in atrial fibrillation. *Lancet* 2000;356:1789-1794.
3. The Atrial Fibrillation Follow-up Investigation of Rhythm Management (AFFIRM) investigators: A comparison of rate control and rhythm control in patients with atrial fibrillation. *N Engl J Med* 2002;347:1825-1833.
4. Van Gelder IC, Hagens VE, Bosker HA, et al. A comparison of rate control and rhythm control in patients with recurrent persistent atrial fibrillation. *N Engl J Med* 2002;347:1834-1840.
5. Brignole M, Gianfranchi L, Menozzi C, et al. Assessment of atrioventricular junction ablation and DDD mode-switching versus pharmacological treatment in patients with severely symptomatic paroxysmal atrial fibrillation: a randomised, controlled study. *Circulation* 1997;96:2617-2624
6. Brignole M, Menozzi C, Gasparini M, et al. An evaluation of the strategy of maintenance of sinus rhythm by antiarrhythmic drug therapy after ablation and pacing therapy in patients with paroxysmal atrial fibrillation. *Eur Heart J* 2002;23:829-900.
7. Brignole M, Menozzi C, Gianfranchi L, et al. Assessment of atrioventricular junction ablation and VVI R pacemaker versus pharmacological treatment in patients with heart failure and chronic atrial fibrillation: a randomized controlled trial. *Circulation* 1998;98:953-960.
8. Natale A, Zimerman L, Tomassoni G, et al. AV node ablation and pacemaker implantation after withdrawal of effective rate-

- Copyright - Il Pensiero Scientifico Editore downloaded by IP 3.141.25.201 Sat, 12 Oct 2024, 07:31:31

control medications for chronic atrial fibrillation: effect on quality of life and exercise performance. *PACE* 1999;22:1634-1639.
9. Vanderheiden M, Goethals M, Anguera I, et al. Hemodynamic deterioration following radio frequency ablation of the atrioventricular conduction system. *PACE* 1997;20:2422-2438.
10. Twidale N, Manda V, Nave K, et al. Predictors of outcome after radiofrequency ablation of the atrioventricular node for atrial fibrillation and congestive heart failure. *Am Heart J* 1998; 136:647-657.
11. Furman S, Escher DJW. *Principle and techniques of cardiac pacing*. New York, NY: Harper & Row, 1970:165.
12. Mark JB, Chetham PM. Ventricular pacing can induce hemodynamically significant mitral valve regurgitation. *Anesthesiology* 1991;74:375-377.
13. Le Tourneau T, Klug D, Lacroix D, et al. Mitral valve replacement for pacing-induced severe mitral regurgitation after radiofrequency ablation of the atrioventricular junction. (letter) *Heart* 1996;76:457.
14. Sassone B, De Simone N, Parlangeli R, et al. Pacemaker-induced mitral regurgitation: prominent role of abnormal ventricular activation sequence versus altered atrioventricular synchrony. *Ital Heart J* 2001;2(6):441-448.
15. Leon A, Greenberg J, Kanaru N, et al. Cardiac resynchronization in patients with congestive heart failure and chronic atrial fibrillation. *J Am Coll Cardiol* 2002;39:1258-1263.
16. Blanc JJ, Etienne Y, Gilard M, et al. Evaluation of different ventricular pacing sites in patients with severe heart failure: results of an acute hemodynamic study. *Circulation* 1997; 96:3273-3277.
17. Deshmukh P, Casavant DA, Romanyshyn M, et al. Permanent direct His-bundle pacing: a novel approach to cardiac pacing in patients with normal His-Purkinje activation. *Circulation* 2000;101:869-877.
18. Padeletti L, Colella A, Porciani MC, et al. Permanent His-bundle pacing in man: a comparison with right ventricular apical pacing. (abs) *PACE* 2000;23:679.
19. Occhetta E, Bortnik M, Marenna B, et al. Permanent His bundle pacing after AV node RF ablation in chronic AF. (abs) *Europace* 2002;3(Suppl A):238.
20. Occhetta E, Bortnik M, Francalacci G, et al. *Permanent hisian pacing compared with apical right ventricular pacing after AV node RF ablation in chronic atrial fibrillation*. Presented at XII World Congress on Cardiac Pacing and Electrophysiology. Hong Kong, 2003. Pace 2003 (in press).

Indirizzo per la corrispondenza

Miriam Bortnik
Divisione Clinicizzata di Cardiologia
Azienda Ospedaliera Maggiore della Carità
Corso Mazzini, 18
28100 Novara
Tel.: 0321/3733294
Fax: 0321/3733407
e-mail: cardio1@maggioreosp.novara.it