- Copyright - Il Pensiero Scientifico Editore downloaded by IP 3.145.166.7 Wed, 24 Apr 2024, 16:34:50

COMUNICAZIONE BREVE

Assenza angiografica dei rami tributari del seno coronarico

Maurizio Piancastelli, Silvano Silvani, Girolamo Spitali, Aleandro Maresta

G Ital Aritmol Cardiostim 2004;1:38-39

UO di Cardiologia Interventistica, Azienda Ospedaliera S. Maria delle Croci, Ravenna

Il sistema venoso coronarico, generalmente, ha ricevuto scarsa attenzione da parte della letteratura medica. La necessità di visualizzare, mediante cateterismo, il seno coronarico e le sue branche durante la procedura di impianto dei device per la stimolazione biventricolare[1] ha suscitato un nuovo interesse sulla variabilità anatomica del seno coronarico.[2] Aplasia o assenza di alcune branche,[3] fino all'assenza totale del seno coronarico,[4] spesso associata ad altre anomalie congenite,[5] sono alcune delle atipie descritte in passato.

Un paziente di 77 anni è giunto alla nostra osservazione con l'indicazione alla resincronizzazione cardiaca per la presenza di BBS completo, BAV di primo grado, cardiopatia dilatativa postischemica, FE 32%, compenso emodinamico precario in 3ª classe NYHA e recente procedura di rivascolarizzazione mediante PTCA + stent sul ramo discendente anteriore. In tale occasione fu rilevata la mancata visualizzazione del seno coronarico durante la fase venosa dell'angiografia selettiva delle coronarie destra e sinistra.

Mediante puntura della vena succlavia sinistra e inserimento del "delivery system", abbiamo provveduto all'incannulazione dell'ostio del seno coronarico. Con il catetere di Swan Ganz e iniezione del mezzo di contrasto si è ottenuto il venogramma occlusivo del seno coronarico e così osservata l'assenza completa delle sue branche (Figura 1). Infine, per superare un'eventuale valvola di Vieussens eccessivamente sviluppata (causa più frequente della mancata progressione del catetere) sono stati fatti numerosi tentativi col catetere di Swan Ganz e la guida (over the wire) da angioplastica, ma non è stato possibile avanzare oltre il terzo prossimale del seno coronarico.

Il caso presentato parrebbe dimostrare l'assenza congenita delle branche del seno coronarico. Una pregressa trombosi massiva misconosciuta appare improbabile perché in genere non mancano le manifestazioni cliniche,[6,7] anche se incerte, per multiple anastomosi esistenti tra il seno coronarico, la vena cardiaca magna e l'atrio destro.[8] Il venogramma poi ne avrebbe comunque permesso una parziale visualizzazione facendolo apparire marcatamente irregolare e con difetti di riempimento nel suo decorso.[9] Per concludere, le tecniche attuali di imaging[10] sono insufficienti per discriminare tra l'assenza congenita e una precedente trombosi del seno coronarico e dei suoi rami tributari.

- Copyright - Il Pensiero Scientifico Editore downloaded by IP 3.145.166.7 Wed, 24 Apr 2024, 16:34:50

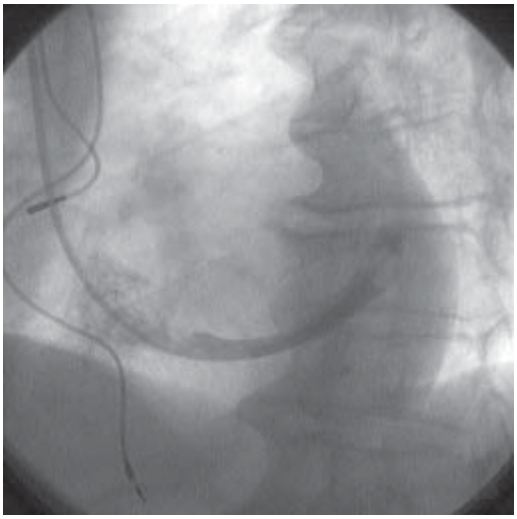

FIGURA 1 Proiezione OAS: venogramma occlusivo del terzo prossimale del seno coronarico con assenza dei suoi vasi tributari.

Bibliografia

1. Abraham WT, Fisher WG, Smith AL, et al. Cardiac resinchronization in chronic heart failure. *N Engl J Med* 2002;346:1845-1853.
2. Von Ludinghausen M. The venous drainage of the human myocardium. *Adv Anat Embryol Cell Biol* 2003;168(I-VIII):1-104.
3. Patel AK, Weiss JW, Yap VU et al. Coronary sinus pacing. *Circulation* 1978;58(1):187-189.
4. Bergman RA, Thompson SA, Saadeh FA. Absence of the coronary sinus. *Anat Anz* 1988;166:9-12.
5. Miraldi F, di Gioia CR, Proietti P, De Santis M, d'Amati G, Gallo P. Cardinal vein isomerism: an embryological hypothesis to explain a persistent left superior vena cava draining into the roof of the left atrium in the absence of coronary sinus and atrial septal defect. *Cardiovasc Pathol* 2002;3: 149-152.
6. Ramsaran EK, Sadigh M, Miller D. Sudden cardiac death due to primary coronary sinus thrombosis. *South Med J* 1996;89(5):531-533.
7. Miyahara K, Sakamoto H, Satoh E. Myocardial infarction induced by coronary venous thrombosis, an experimental study. *Jpn Circ J* 1990;54(9):165-173.
8. Guindi MM, Walley VM. Coronary sinus thrombosis: a potential complication of right heart catheterisation. *Can J Surg* 1987;30(1):66-67.
9. Hazan MB, Byrnes DA Elmquist TH, et al. Angiographic demonstration of coronary sinus thrombosis: a potential consequence of trauma to the coronary sinus. *Cathet Cardiovasc Diagn* 1982;8(4):405-408.
10 Jacobs RE, Papan C, Ruffins S, Tyszka JM, Fraser SE. MRI: volumetric imaging for vital imaging and atlas construction. *Nat Rev Mol Cell Biol* 2003:Suppl:SS10.

Indirizzo per la corrispondenza
Maurizio Piancastelli
Divisione di Cardiologia
Ospedale S. Maria delle Croci
Viale Randi, 5 - Ravenna
Tel.: 0544/285745
Fax: 0544/285086
E-mail: maupianca@libero.it

Commento

La resincronizzazione cardiaca mediante stimolazione biventricolare ha reso routinaria un'indagine in passato di scarso significato clinico: la venografia selettiva del seno coronarico. Ciò ha reso possibile evidenziare alcune varianti misconosciute del sistema venoso cardiaco, in quanto non responsabili di sintomi. Ne è esempio la descrizione del caso clinico che presentiamo in questo numero del *GIAC*. A questo proposito suggerisco a tutti i lettori della Rivista, e in particolare a coloro i quali si occupano di resincronizzazione cardiaca, di consultare il volume di Giuseppe Vergara "Il seno coronarico e i suoi affluenti. Da collettori venosi a nuova frontiera in cardiologia", (Centro Scientifico Editore, Torino 2001), la cui recensione, a cura di Paolo Alboni, è stata pubblicata sul *GIAC* (2001;4:198).

Il Direttore