- Copyright - Il Pensiero Scientifico Editore downloaded by IP 3.145.186.173 Thu, 25 Apr 2024, 01:57:30

IL CASO CLINICO DI COPERTINA

Infezione occulta in un paziente portatore di pacemaker: importanza dell'ecografia intravascolare

Chiara Bartoli, Gabriele Giannola, Giuseppe Arena, Ezio Soldati, Maria Grazia Bongiorni

G Ital Aritmol Cardiostim 2005;1:35-38

Unità di Aritmologia Interventistica, Dipartimento Cardiotoracico, Azienda Ospedaliera-Universitaria Pisana, Ospedale di Cisanello, Pisa

Introduzione

L'infezione dell'apparato di elettrostimolazione e defibrillazione cardiaca rappresenta una complicanza particolarmente temibile della terapia elettrica; essa ha un pesante impatto sulla prognosi se non è trattata in maniera idonea.[1] Negli ultimi anni l'ampliamento delle indicazioni all'impianto ha determinato un aumento dei casi di infezione. Parallelamente, la disponibilità di tecniche per la rimozione transvenosa degli elettrocateteri ha consentito di trattare questa patologia con un'elevata efficacia e una netta riduzione delle complicanze rispetto alle tecniche chirurgiche.[2] Lo scarso successo della terapia conservativa (terapia antibiotica associata o meno a revisioni chirurgiche) ha suggerito che, anche in presenza di infezione locale, la migliore forma di trattamento consiste nella rimozione dell'intero apparato.

Come in altre procedure di cardiologia interventistica, anche nel campo della rimozione transvenosa le metodiche di imaging hanno un ruolo determinante a fini sia diagnostici sia di monitoraggio; tra di esse le metodiche ecocardiografiche hanno un ruolo prioritario.[3]

In particolare, una metodica ecografica di relativa recente introduzione in cardiologia interventistica è rappresentata dall'ecografia intracardiaca (*IntraCardiac Echography*, ICE).[4,5] Essa, utilizzando cateteri provvisti di un trasduttore a ultrasuoni sulla punta (Fig. 1) e introdotti per via percutanea all'interno delle camere cardiache, fornisce sezioni ecografiche in stretta prossimità delle strutture d'interesse con un'alta risoluzione d'immagine dei vasi, delle strutture cardiache e delle protesi impiantate.[6-8] Rispetto alle metodiche convenzionali, l'ICE permette uno studio più accurato dell'asse venoso superiore e per la qualità delle informazioni e la modalità di esecuzione fornisce un monitoraggio intraprocedurale più accurato e meglio tollerato dal paziente.

Viene di seguito riportato il caso di un paziente portatore di pacemaker con infezione occulta in cui lo studio ecografico intravascolare ha permesso di definire la diagnosi non altrimenti formulabile con le metodiche tradizionali.

- Copyright - Il Pensiero Scientifico Editore downloaded by IP 3.145.186.173 Thu, 25 Apr 2024, 01:57:30

Caso clinico

Un uomo di 85 anni, portatore da 18 anni di impianto monocamerale atriale per malattia del nodo del seno sintomatica, era stato sottoposto a 4 interventi di sostituzione del pacemaker per esaurimento della batteria. A distanza di 12 mesi dall'ultima sostituzione aveva presentato decubito del generatore a livello della porzione inferolaterale della tasca. Per la presenza di fibrillazione atriale permanente, veniva espiantato il generatore e abbandonato il catetere atriale in concomitante terapia antibiotica. I successivi controlli documentavano la guarigione della ferita chirurgica in assenza di segni locali di infezione.
A distanza di 2 anni il paziente aveva presentato febbre settica con emocolture positive per *Staphylococcus aureus*, per cui era stata instaurata terapia antibiotica mirata con ceftazidime. All'esame obiettivo non erano presenti segni di infezione d'organo né segni di flogosi a livello della vecchia tasca. Le analisi ematochimiche mostravano segni specifici di infezione batterica (leucocitosi neutrofila e aumento di VES e PCR). L'urinocoltura era risultata negativa così come l'ecografia dell'addome e l'Rx torace. Sottoposto a esame ecocardiografico con approccio transtoracico e transesofageo veniva esclusa la presenza di vegetazioni nelle cavità cardiache.
Il paziente veniva ricoverato presso il nostro Reparto per la ricomparsa di febbre alla sospensione della terapia antibiotica.
Trattandosi di infezione occulta in portatore di elettrocatetere, seppure abbandonato, si procedeva a esecuzione di ecografia intracardiaca che, utilizzando per via femorale destra un catetere ICE ULTRA 9 Fr, 9 MHz connesso a console Clearview (Boston Scientific, Natic, MA, USA), evidenziava la presenza di una vegetazione sul catetere delle dimensioni di 10 x 10 mm in corrispondenza del decorso in vena cava superiore (Fig. 2). Si procedeva pertanto alla esteriorizzazione dell'elettrocatetere che risultava infiltrato di materiale purulento. La trazione manuale risultava inefficace ai fini della rimozione e pertanto, sotto monitoraggio fluoroscopico ed ecografico, si procedeva, per mezzo di dilatatori meccanici (Cook Vasc. Inc., Leechburg, PA, USA), alla dilatazione delle aderenze presenti a livello della succlavia e della parete atriale, ottenendo il distacco della punta dall'endocardio atriale e la successiva rimozione completa dell'elettrocatetere.
Il monitoraggio post-procedurale eseguito con ICE confermava la persistenza in vena cava superiore della vegetazione adesa alla parete del vaso.
Il decorso postoperatorio è risultato privo di complicanze, il paziente si è mantenuto apiretico e non è stato sottoposto a nuovo impianto.
La porzione distale dell'elettrocatetere veniva inviata al laboratorio di Malattie Infettive per l'esame colturale, che confermava la presenza di *Staphylococcus aureus* ma risultava positivo anche per *Corynebacterium* spp., consentendo di dimettere il paziente con un adeguato schema di terapia antibiotica da proseguire nelle successive 4 settimane, associato a warfarin.
Al follow-up a 12 mesi il paziente si è mantenuto asintomatico e apiretico.

Discussione

Il caso clinico riportato si presta ad alcune considerazioni generali sul problema delle infezioni correlate a device impiantati e presenta alcune caratteristiche peculiari.

L'insorgenza dell'infezione sistemica è stata preceduta da infezione locale apparentemente risolta con la rimozione del generatore e l'abbandono dell'elettrocatetere.

La possibilità che un'infezione locale dia origine a un'infezione sistemica deve essere tenuta sempre in considerazione anche quando il quadro clinico locale sembra risolto. L'infezione sistemica si è presentata a distanza di 2 anni dall'intervento. Tale andamento clinico, anche se non frequente, deve essere tenuto in considerazione per un corretto sospetto diagnostico. L'esame colturale del catetere postespianto dimostra nel nostro caso clinico la contaminazione del catetere stesso e rappresenta un elemento a favore dell'ipotesi che nella maggioranza dei pazienti per eradicare l'infezione (anche in caso di infezione locale) deve essere rimosso l'intero apparato di elettrostimolazione.[9-12]

L'emocoltura è risultata positiva per *Staphylococcus aureus* che, insieme ai germi coagulasi negativi, costituisce più dell'80% degli agenti etiologici comunemente implicati.[13] Le colture sui cateteri hanno confermato questo dato, isolando anche il *Corynebacterium* spp. e permettendo di impostare uno schema di terapia antibiotica mirata nel periodo post-procedurale.

Il caso in esame conferma la difficoltà della diagnosi di endocardite su elettrocateteri. I dati clinici (febbre, leucocitosi neutrofila e incremento degli indici di flogosi) e la positività delle emocolture consentivano la diagnosi di sepsi senza consentire l'identificazione del-

- Copyright - Il Pensiero Scientifico Editore downloaded by IP 3.145.186.173 Thu, 25 Apr 2024, 01:57:30

FIGURA 1

Catetere da ecografia intracardiaca (ICE). Il catetere è provvisto di un trasduttore a ultrasuoni posto sulla punta. Il trasduttore ha un angolo di 45° rispetto all'asse longitudinale del catetere e viene fatto ruotare da un motore rendendo possibile una visione a 360° delle strutture circostanti.

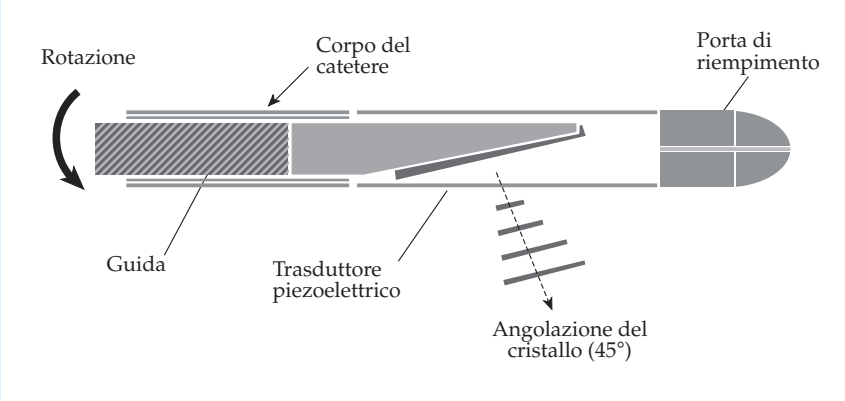

FIGURA 2

Scansione ecografica intravascolare a livello della vena cava superiore che documenta la presenza di vegetazione endocarditica adesa all'elettrocatetere da stimolazione (al centro della vegetazione). Il catetere ICE si trova al centro della scansione e fornisce una sezione traversa a livello del vaso. Il riquadro in basso a sinistra mostra uno schema del livello della scansione ecografica all'interno della vena cava superiore. La scala di risoluzione dell'immagine di ICE è di 16 mm/divisione.
EC, elettrocatetere da stimolazione; ICE, catetere da ecografia intravascolare; VEG, vegetazione endocarditica; VCS, vena cava superiore.

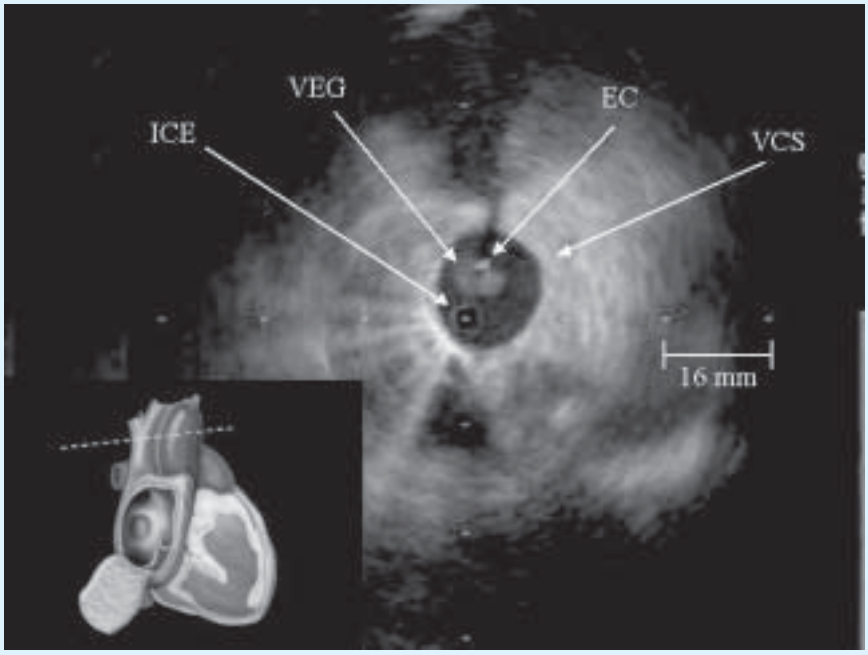

la sede dell'infezione. Inoltre, la negatività dell'ecocardiografia transtoracica e transesofagea fuorviava la diagnosi in quanto le vegetazioni erano in sede extracardiaca (vena cava superiore). In tali casi l'ICE si dimostra il gold standard nella diagnosi di endocardite su catetere, così come su protesi endovascolari, per la sua elevata sensibilità e specificità rispetto all'ecocardiografia transtoracica e transesofagea.[14,15] Un altro vantaggio offerto dall'ICE è la possibilità di monitoraggio della procedura e del comportamento delle vegetazioni dopo la rimozione. Nel caso descritto la vegetazione non è scomparsa con la rimozione dell'elettrocatetere, ma è

- Copyright - Il Pensiero Scientifico Editore downloaded by IP 3.145.186.173 Thu, 25 Apr 2024, 01:57:30

rimasta adesa alla parete della vena cava superiore. La presenza della vegetazione non rappresentava comunque una controindicazione all'estrazione in quanto le sue dimensioni rientravano nei limiti comunemente accettati dalle Linee Guida.[16]

L'ecografia intravascolare rappresenta quindi un insostituibile ausilio diagnostico nei casi di infezione occulta in portatori di pacemaker, ICD e protesi endovascolari. Le importanti informazioni ottenute prima, durante e dopo la procedura di estrazione di elettrocateteri riguardo la presenza, le dimensioni e il comportamento delle vegetazioni ne suggeriscono fortemente l'impiego in pazienti con infezione sistemica.

Bibliografia

1. Phibbs B, Marriott HJ. Complications of permanent transvenous pacing. *N Engl J Med* 1985;312(22):1428-1432.
2. Love CJ, Wilkoff BL, Byrd CL, et al. Recommendations for extraction of chronically implanted transvenous pacing and defibrillator leads: indications, facilities, training. North American Society of Pacing and Electrophysiology Lead Extraction Conference Faculty. *Pacing & Clinical Electrophysiology* 2000; 23(4 Pt 1):544-551.
3. Victor F, De Place C, Camus C, et al. Pacemaker lead infection: echocardiographic features, management, and outcome. *Heart* 1999;81(1):82-87.
4. Ren JF, Schwartzman D, Callans DJ, et al. Intracardiac echocardiography (9 MHz) in humans: methods, imaging views and clinical utility. *Ultrasound Med Biol* 1999;25(7):1077-1086.
5. Bruce CJ, Packer DL, Belohlavek M, et al. Intracardiac echocardiography: newest technology. *J Am Soc Echocardiogr* 2000; 13(8):788-795.
6. Arena G, Bongiorni MG, Soldati E, et al. Usefulness of intracardiac echography for transvenous leads extraction. *Pacing Clin Eletrophysiol* 2002;25(4):545.
7. Bongiorni MG, Arena G, Soldati E, et al. Pacemaker/ICD lead infection: what are the main intracardiac echocardiographic features? In: Raviele A (ed). *Cardiac Arrhythmias 2001*. Proceedings of the 7th International Workshop on Cardiac Arrhythmias. Venice, 7-10 October 2001. Springer-Verlag Italy, Milano, 2001:618-622.
8. Bongiorni MG, Soldati E, Arena G, et al. Percutanous extraction of infected pacemaker/ICD leads: which technological advances and results? In: Raviele A (ed). *Cardiac Arrhythmias 2001*. Proceedings of the 7th International Workshop on Cardiac Arrhythmias. Venice, 7-10 October 2001. Springer-Verlag Italy, Milano
9. Bongiorni MG, Soldati E, Arena G, et al. The transvenous removal of definitive electrocatheters for stimulation and defibrillation: the indications, methods and results. *Cardiologia* 1998;43(10):1105-1109.
10. Byrd CL, Schwartz SJ, Hedin N. Lead extraction. Indications and techniques. *Cardiology Clinics* 1992;10(4):735-748.
11. Cacoub P, Leprince P, Nataf P, et al. Pacemaker infective endocarditis. *Am J Cardiol* 1998;82:480-484.
12. Klug D, Lacroix D, Savoye C, et al. Systemic infection related to endocarditis on pacemaker leads: clinical presentation and management. *Circulation* 1997;95(8):2098-2107.
13. Peters G, Saborowski F, Locci R, et al. Investigations on staphylococcal infection of transvenous endocardial pacemaker electrodes. *Am Heart J* 1984;108(2):359-365.
14. Vilacosta I, Sarria C, San Roman JA, et al. Usefulness of transesophageal echocardiography for diagnosis of infected transvenous permanent pacemakers. *Circulation* 1994;89(6):2684-2687.
15. Wasson S, Aggarwal K, Flaker G, et al. Role of transesophageal echocardiography in detecting implantable cardioverter defibrillator lead infection. *Echocardiography* 2003;20(3):289-290.
16. Bongiorni MG, Gasparini G, Golzio PG, et al. La rimozione transvenosa di elettrocateteri per stimolazione e defibrillazione cardiaca definitiva. Operatori, attrezzature e procedura secondo le raccomandazioni dell'AIAC. *Giornale Italiano di Aritmologia e Cardiostimolazione* 2004;7(3):167-180.

Indirizzo per la corrispondenza:

Maria Grazia Bongiorni
Ospedale di Cisanello
Dipartimento Cardiotoracico
Via Paradisa, 2
56100 Pisa
Tel.: +39-050-995333
Fax: +39-050-995329
E-mail: m.g.bongiorni@med.unipi.it