- Copyright - Il Pensiero Scientifico Editore downloaded by IP 18.224.0.25 Wed, 24 Apr 2024, 02:53:01

CASO CLINICO 2

PROBLEMI DIAGNOSTICI DI UNA TACHICARDIA

V. Calzolari, R. Mantovan

Divisione di Cardiologia, Ospedale Ca' Foncello, Treviso

Una donna di 26 anni, senza segni clinico-strumentali di cardiopatia, viene sottoposta a studio elettrofisiologico per frequenti episodi di cardiopalmo parossistico talora sincopali.

Viene indotta questa tachicardia (i tracciati ECG fanno parte della stessa registrazione continua)

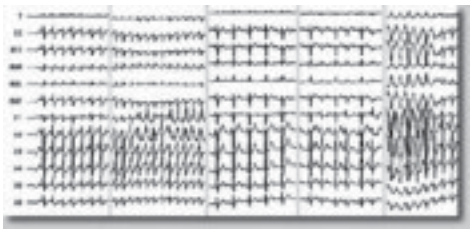

Si tratta di una tachicardia inizialmente a complessi stretti che, a mano a mano che si sostiene, divengono larghi con aspetto di blocco di branca destro, quindi di nuovo stretti ma con RR variabile, per tornare ancora alla FC iniziale ma con QRS largo e aspetto di blocco di branca sinistro e infine riprendere l'aspetto iniziale.

CHE TIPO DI ARITMIA È?

- Tachicardia ventricolare?
- Tachicardia da rientro AV attraverso via anomala?
- Tachicardia atriale?
- Tachicardia intranodale?

Si può escludere la tachicardia ventricolare per la presenza di QRS stretti e normali come transizione e asse elettrico. I complessi larghi sono attribuibili alla stessa tachicardia sopraventricolare condotta con aberranza: il blocco di branca destro prima e quello sinistro poi non mutano il ciclo della tachicardia.

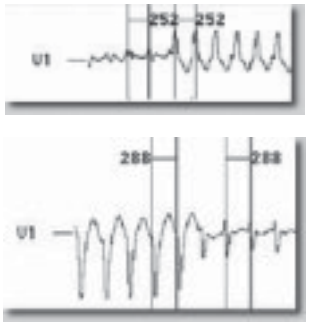

Si può escludere

tachicardia da rientro atrioventricolare attraverso una via anomala

perché la presenza della conduzione aberrante da blocco di branca sia destra che sinistra non muta il ciclo della tachicardia, ma soprattutto per la presenza di una conduzione AV variabile che esclude il ventricolo come elemento indispensabile al rientro.

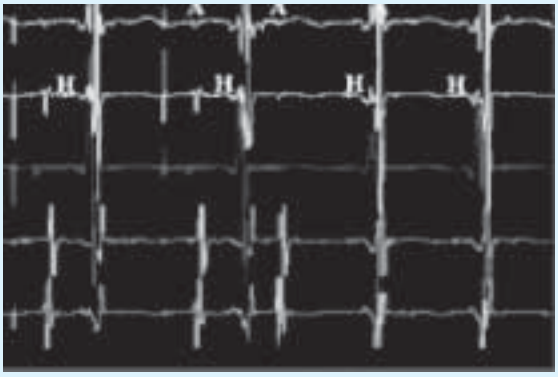

Diagnosi differenziale tra:

Tachicardia atriale
Tachicardia da rientro intranodale

CHE COSA CI DICE LO STUDIO ELETTROFISIOLOGICO?

La modalità di induzione con SAP farebbe suggerire la

- Copyright - Il Pensiero Scientifico Editore downloaded by IP 18.224.0.25 Wed, 24 Apr 2024, 02:53:01

presenza di una doppia via nodale e tachicardia intranodale comune.

1) Salto di via
2) AH > HA
3) VA virtuale

Non si può comunque escludere una tachicardia atriale da rientro (ad es., a origine dal triangolo di Koch).

Quale manovra con lo stimolatore può essere utile della diagnosi differenziale?

Stimolando il ventricolo dx durante tachicardia, senza interromperla, con conduzione ventricolo-atriale 1:1 valutare:

la risposta atriale al termine della stimolazione ventricolare

Se si ipotizza una TPS da rientro nodale o atrioventricolare, la retroconduzione VA avverrà tramite la via retrograda del circuito e al termine della stimolazione ventricolare, l'ultimo impulso retrocondotto troverà la via anterograda del circuito non refrattaria, consentendo di mantenere la TPS. Se la tachicardia non si interrompe al termine della stimolazione V la risposta sarà di tipo:

Atrio-Ventricolo-Atrio

Se si ipotizza una TPS atriale, la retroconduzione VA avverrà unicamente tramite il nodo AV; l'ultimo impulso retrocondotto non sarà in grado di riattivare il nodo AV, perché refrattario.

Se la tachicardia non si interrompe al termine della stimolazione V la risposta sarà di tipo:

Atrio-Atrio-Ventricolo

Stop stimolazione V durante TPSV

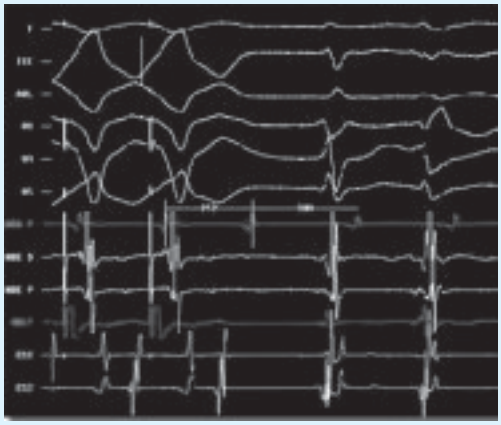

Al termine della stimolazione ventricolare, la tachicardia sopraventricolare non si interrompe e la risposta è del tipo

Atrio-Ventricolo-Atrio

Si può escludere la tachicardia atriale

Si tratta quindi di:

TACHICARDIA SOPRAVENTRICOLARE DA RIENTRO INTRANODALE COMUNE (slow-fast) CON CONDUZIONE AV VARIABILE E TRANSITORIA CONDUZIONE ABERRANTE

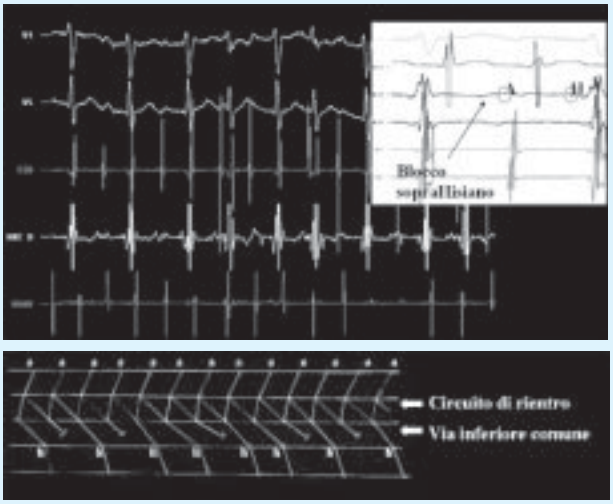

Il disegno schematizza il circuito di rientro nodale e la presenza di una via comune inferiore, che talora viene bloccata a livello soprahisiano. È stata eseguita ablazione transcatetere della via lenta, al termine della quale la tachicardia non era più inducibile. La paziente non ha avuto successive recidive.