- Copyright - Il Pensiero Scientifico Editore downloaded by IP 18.118.20.118 Sat, 12 Oct 2024, 04:58:15

CASO CLINICO 2

UNA INUSUALE SEDE DI ORIGINE DI TACHICARDIA ATRIALE

Pasquale Notarstefano, Claudio Pratola, Tiziano Toselli, Elisa Baldo

UO Cardiologia e Utic, Azienda Ospedaliera Universitaria di Ferrara

Una donna di 54 anni, priva di precedenti anamnestici di rilievo, giunge alla nostra osservazione per la comparsa da alcuni mesi di frequenti episodi di cardiopalmo, di durata e frequenza crescenti. Nel corso di uno di questi episodi, era stato registrato in Pronto Soccorso un elettrocardiogramma che mostrava una tachicardia a QRS stretti con FC 135 bpm e onda P negativa in sede inferiore. Durante l'osservazione, in PS si era assistito al ripristino spontaneo del ritmo sinusale; la paziente è stata dimessa con il consiglio di assumere terapia beta-bloccante, precocemente sospesa per intolleranza. La diagnosi differenziale di questa tachicardia si pone essenzialmente tra:

- tachicardia atriale a origine atriale bassa
- forma atipica (*fast-slow*) di tachicardia da rientro nel nodo AV
- tachicardia permanente giunzionale reciprocante (PJRT)

L'ecocardiografia non ha evidenziato cardiopatie strutturali; all'Holter ECG era presente ritmo sinusale interrotto da frequenti e prolungati tratti di tachicardia sopraventricolare.

Studio elettrofisiologico con stimolazione atriale e ventricolare programmata: non induzione di tachiaritmie; non evidenza di vie anomale.

In corso di infusione di isoproterenolo: comparsa di tachicardia a QRS stretto con le stesse caratteristiche di quella clinica e con più precoce attivazione a livello del seno coronarico prossimale.

Il mappaggio della tachicardia con il catetere ablatore ha evidenziato il più precoce segnale bipolare e quadro QS unipolare a livello della giunzione cava inferiore-atrio destro.

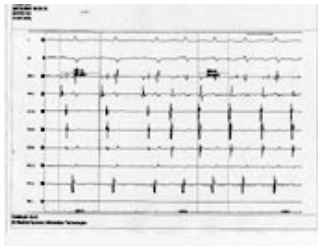

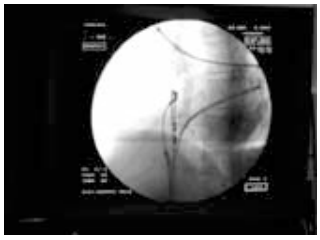

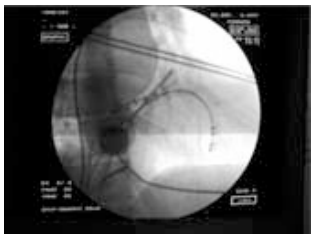

Dopo pochi secondi di erogazione in radiofrequenza nel sito di più precoce attivazione, l'aritmia è cessata e non risultava più inducibile con isoproterenolo.

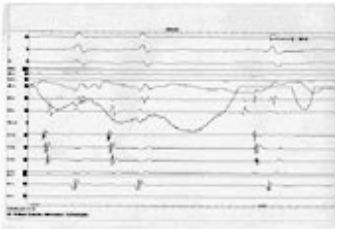

Dopo un follow-up di 6 mesi, la paziente era asintomatica; due Holter ECG di controllo non hanno evidenziato recidive della tachicardia. Il caso ci pare di particolare interesse per l'estrema rarità della sede di origine di questa tachicardia rispetto ad altre regioni dell'atrio destro (cresta terminale, giunzione cava superiore-atrio, setto interatriale, seno coronarico, ecc).

Va notato che la sede inferiore e posteriore del focus rende ragione dell'aspetto elettrocardiografico dell'onda P appiattita in D1 e positiva in V1 e AVL, che avrebbe fatto pensare a un'origine sinistra, dalla vena polmonare inferiore destra.