

IL CASO CLINICO  
DI COPERTINA

# Mappaggio elettroanatomico di flutter atriale destro in pregressa correzione chirurgica di difetto interatriale

Claudio Pratola, Pasquale Notarstefano,  
Elisa Baldo, Tiziano Toselli,  
Roberto Ferrari

G Ital Aritmol Cardioslim 2006;3:170-173

Laboratorio Elettrofisiologia,  
Azienda Ospedaliera-Universitaria di Ferrara

## Introduzione

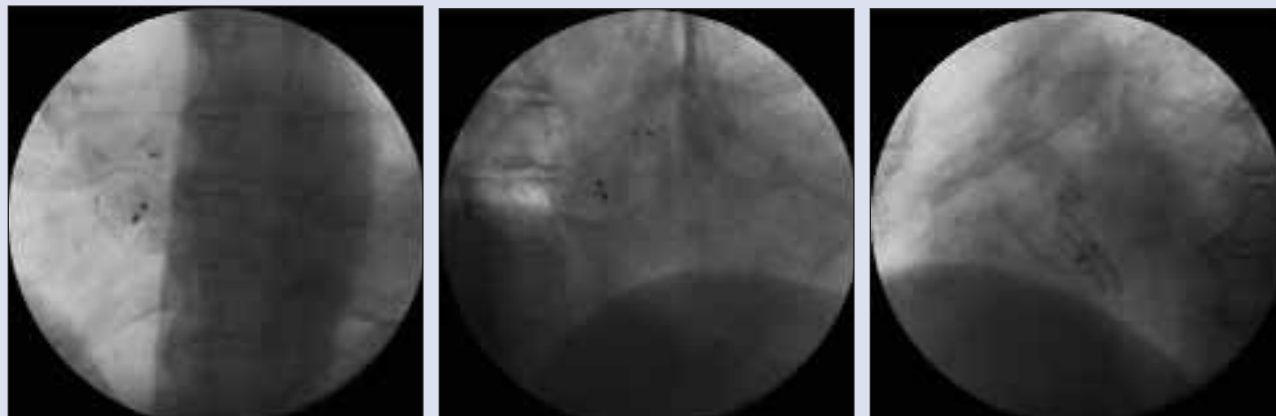
Aritmie sopraventricolari possono frequentemente verificarsi come sequele di interventi cardiocirurgici, come in caso di cardiopatie congenite complesse o dopo correzione di difetti del setto interatriale. Riportiamo un caso di tachicardia da macrorientro confinato nell'atrio dx, in una paziente precedentemente sottoposta a intervento di correzione di difetto interatriale.

## Caso clinico

Una paziente di 67 anni giungeva alla nostra attenzione per cardiopalmo incessante e dispnea da sforzo. In anamnesi risultava una pregressa diagnosi di difetto interatriale, sottoposto dapprima a correzione chirurgica e successivamente a chiusura percutanea per difetto residuo (Fig. 1). "Fibrillo-flutter atriale" (Fig. 2), recidivante dopo due cardioversioni elettriche esterne, non efficacemente profilassato da propafenone e da amiodarone. Venivano pertanto proposti studio elettrofisiologico ed eventuale ablazione transcateretere.

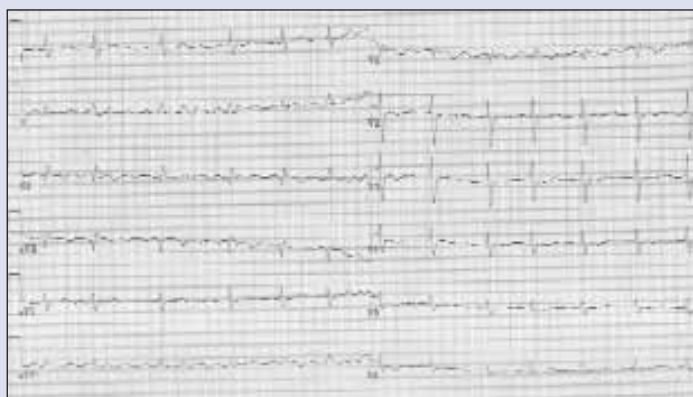Per via venosa femorale destra venivano introdotti un catetere ottopolare 6F in seno coronarico e un catetere per mappaggio/ablazione 7F punta da 8 mm (NAVI STAR, Biosense Webster, Johnson&Johnson, Diamond Bar, CA) in atrio destro. I segnali endocavitari a livello del seno coronarico evidenziavano una tachicardia regolare, con ciclo 300 msec, e attivazione prossimale-distale, suggerendo un'origine destra dell'aritmia. Veniva effettuato quindi un mappaggio tridimensionale non fluoroscopico (CARTO, Biosense Webster, Johnson&Johnson) dell'atrio destro, utilizzando l'elettrogramma atriale registrato dal catetere in seno coronarico come riferimento per il tempo di attivazione locale. Cicatrici erano definite come zone elettricamente silenziose con ampiezza del segnale endocavitario <0,1 mV. Il mappaggio evidenziava un macrocircuito coinvolgente l'atrio destro. Venivano identificate due zone "cicatriziali", rispettivamente in corrispondenza del setto interatriale, corrispondente alla localizzazione della protesi settale, e della parete libera e posteriore alta dell'atrio destro, verosimile sede di pregressa sutura chirurgica (Fig. 3). La mappa isocrona e quella di propagazione (Fig. 4) permettevano di cogliere una rapida attivazione atriale con una zona di rallentamento della conduzione tra le due aree elettricamente inerti. Veniva quindi confermata la diagnosi di flutter atipico, e identificata la zona di mar-

**FIGURA 1**



Rx torace con evidenza della protesi a livello del setto interatriale: (A) proiezione anteroposteriore, (B) proiezione obliqua anteriore sinistra, (C) proiezione obliqua anteriore destra.

**FIGURA 2**



ECG onde F con ciclo di circa 300 msec. sono ben evidenti nelle derivazioni I, II, AVF (positive) e V1 (negative). Nelle restanti derivazioni non è identificabile una chiara attività atriale regolare.

cato rallentamento di conduzione come zona “istmica” essenziale al mantenimento dell’aritmia. Erogazioni in radiofrequenza a tale livello (50 W, 50°C), effettuate per creare una linea di lesione continua tra le due aree inerti, determinavano la cessazione della tachicardia, che risultava successivamente non inducibile alla stimolazione atriale programmata (ciclo 600 e 400 msec) con singolo e duplice extrastimolo (minimo accoppiamento 200 msec).

## Follow-up

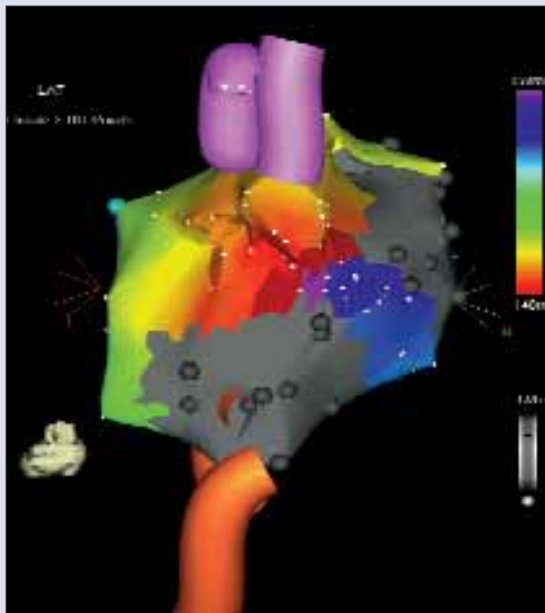
A distanza di tre mesi dalla procedura la paziente è asintomatica in assenza di terapia antiaritmica. Due ECG

secondo Holter hanno evidenziato ritmo sinusale per tutta la durata della registrazione, con sporadici battiti ectopici sopraventricolari isolati.

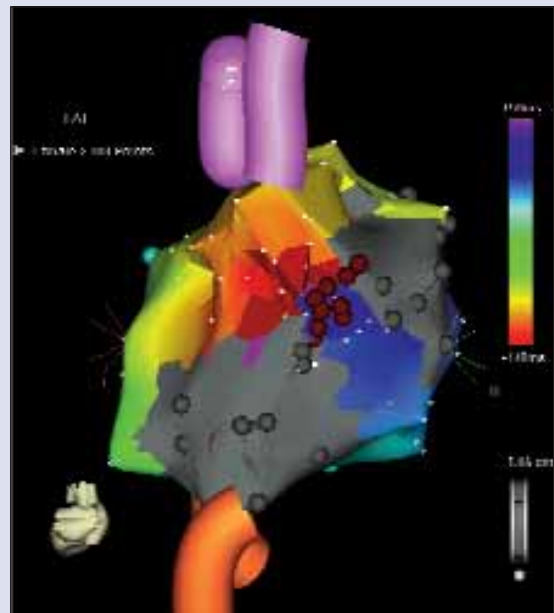
## Discussione

Aritmie sopraventricolari non sono infrequenti in pazienti con difetto del setto interatriale. In una serie di 213 casi<sup>1</sup> il 19% aveva episodi di flutter o fibrillazione atriale prima dell’intervento, verosimilmente legati al sovraccarico prolungato di volume – con conseguente stretch atriale –, a gradi variabili di ipertensione polmonare e alla coesistenza di disfunzione ventricolare. In pazienti già sottoposti a correzione del difetto

**FIGURA 3**



**A**



**B**

Mapa di attivazione con evidenza di macrorientro e di conduzione tra (A) le due zone cicatriziali, (B) linea di lesione tra le due aree silenti.

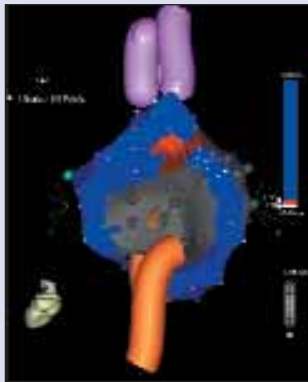
to la presenza di barriere anatomiche acquisite può favorire la creazione di macrorientri atipici. In questi casi la presenza di anatomia distorta, il non prevedibile andamento del circuito e la possibile coesistenza di rientri multipli possono renderne difficoltosi la comprensione e il trattamento. Negli ultimi anni la disponibilità di sistemi di mappaggio tridimensionale si è rivelata molto utile nella gestione di aritmie complesse.<sup>2-5</sup> In un recente studio<sup>6</sup> è stato valutato il meccanismo di tachicardie occorse tardivamente in seguito a riparazione di difetto interatriale in 22 pazienti. Sono state mappate 26 tachicardie atriali, con tre differenti meccanismi: macrorientro con singolo loop in 7 casi, macrorientro con doppio loop in 18, tachicardia atriale focale nel restante. L'ablazione del solo istmo cava inferiore-anello tricuspidalico risultava efficace in meno di un terzo dei pazienti, essendo il circuito, almeno parzialmente, dipendente da un istmo differente nella maggioranza dei casi. Nel nostro report la disponibilità del sistema di mappaggio CARTO ci ha permesso di ricostruire completamente il circuito di rientro, con individuazione di una zona critica non estesa, relativamente semplice da trattare.

## Bibliografia

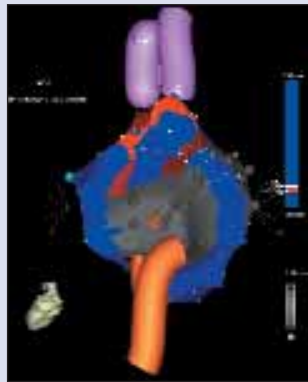
1. Gatzoulis MA, Freeman MA, Siu SC, et al. Atrial arrhythmia after surgical closure of atrial septal defect. *N Engl J Med* 1999;340:839-846.
2. Triedman JK, Alexander ME, Berul CI, et al. Electroanatomic mapping of entrained and exit zones in patients with repaired congenital heart disease and intra-atrial reentrant tachycardia. *Circulation* 2001;103:2060-2065.
3. Reithmann C, Hoffmann E, Dorwarth U, et al. Electroanatomical mapping for visualization of atrial activation in patients with incisional atrial tachycardias. *Eur Heart J* 2001;22:237-246.
4. Paul T, Windhagen-Mahnert B, Kriebel T, et al. Atrial reentrant tachycardia after surgery for congenital heart disease: Endocardial mapping and radiofrequency catheter ablation using a novel, noncontact mapping system. *Circulation* 2001;103:2226-2271.
5. Delacretaz E, Ganz LI, Soejima K, et al. Multi-atrial macro-reentry circuits in adults with repaired congenital heart disease: Entrainment mapping combined with three-dimensional electroanatomic mapping. *J Am Coll Cardiol* 2001;37:1665-1676.
6. Magnin-Poull I, De Chillou C, Milione H, et al. Mechanisms of right atrial tachycardia occurring late after surgical closure of atrial septal defects. *J Cardiovasc Electrophysiol* 2005;16(7):681-687.

Mappaggio elettroanatomico di flutter atriale destro in progressiva correzione chirurgica di difetto interatriale

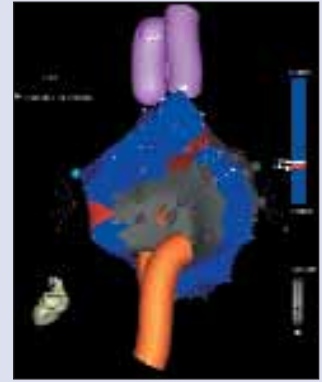
**FIGURA 4**



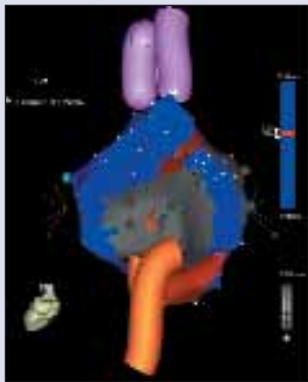
**A**



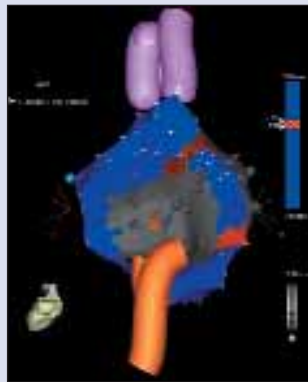
**B**



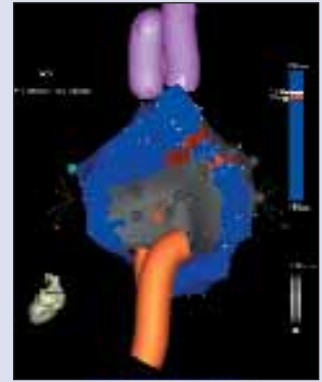
**C**



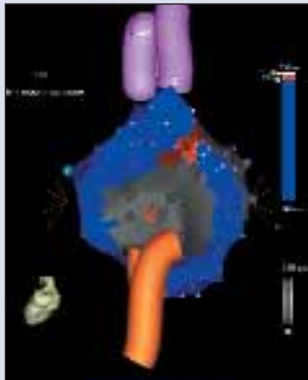
**D**



**E**



**F**



**G**

Mappa di propagazione: l'impulso procede dalla zona "istmica" (**A**) anteriormente verso la tricuspide e (**B**) inferiormente, (**C**) davanti al patch, per passare poi attraverso l'istmo cavale e in sede retrocavale (**D**), risalendo posteriormente (**E**) fino a ritornare a livello dell'istmo critico (**F**, **G**).