Copyright - Il Pensiero Scientifico Editore downloaded by IP 18.191.240.243 Sat, 20 Apr 2024, 08:57:05

giac • Volume 11 • Numero 3 • settembre 2008

Articolo originale

F. Solimene[1], N. Marrazzo, G. Shopova, G. Donnici, P. Chiariello[1], P. Rubino, P. Pitrone[2]

Casa di Cura Clinica Montevergine, Mercogliano (AV)
[1]U.O. UTIC Ospedale S. Maria dell'Olmo, Cava de' Tirreni e Costa d'Amalfi (SA)
[2]Ingegnere Biomedico, Biosense Webster

Approccio CARTO nell'ablazione delle tachicardie sopraventricolari: sicurezza, efficacia e riduzione dei tempi di FLUOROSCOPIA. Esperienza di un singolo Centro

RIASSUNTO
La diffusione dei sistemi di mappaggio elettroanatomico in elettrofisiologia ha consentito notevoli applicazioni nella pratica clinica. Abbiamo riportato la nostra esperienza in termini di efficacia, precisione e sicurezza della procedura e, in modo particolare, in termini di riduzione dei tempi di fluoroscopia, utilizzando il sistema di mappaggio elettroanatomico 3D non fluoroscopico CARTO, con conseguenti vantaggi per il paziente e per gli operatori sanitari. Abbiamo arruolato 128 pazienti con tachicardia sopraventricolare (TSV) e li abbiamo sottoposti a studio elettrofisiologico e a mappaggio CARTO delle camere atriali. Sono state ricostruite le informazioni elettroanatomiche tridimensionali, individuate le zone target della tachicardia in questione e altre zone critiche di interesse, per poi provvedere all'ablazione CARTO-guidata. In alcuni casi il mappaggio è avvenuto in ritmo sinusale (67), in altri in pacing (12), nei restanti casi in tachicardia (49). Il sistema CARTO, opportunamente settato, ha consentito di distinguere, in tempi rapidi, tra i casi di macro-rientro atriale e di tachicardia focale e di taggare in un ambiente 3D i punti di interesse (anatomici o elettroanatomici), con la possibilità di ri-navigarli anche a distanza di tempo con precisione e sicurezza. Ha consentito, inoltre, di individuare eventuali gap nelle linee di lesione e di ridurre il numero delle erogazioni di RF. In 122 pazienti (51 TRNAV, 29 flutter atriali tipici, 9 flutter atriali atipici, 21 WPW, 12 TAE) è stata applicata RF, e in 118 di questi la procedura è stata coronata da successo in acuto (97%). I tempi procedurali sono stati paragonabili a quelli impiegati con l'approccio convenzionale, ma si è ottenuta una riduzione notevole dei tempi di fluoroscopia dell'intera procedura (TRNAV 1,8 ± 1,4 minuti, flutter atriali tipici 2,6 ± 1,7 minuti, flutter atriali atipici 4,5 ± 3,1 minuti, WPW 4,9 ± 3,2 minuti, TAE 4,2 ± 2,9 minuti). Si può concludere così che il sistema CARTO risulta molto utile nel mappaggio e nella successiva ablazione delle diverse forme di TSV in termini di efficacia procedurale, sicurezza e precisione del mappaggio e, in modo particolare, per la sensibile riduzione dei tempi di fluoroscopia.
Parole chiave: CARTO, TVS, No fluoroscopia, Sicurezza, Efficacia

SUMMARY
The diffusion of electro-anatomical mapping systems in electrophysiology has allowed remarkable applications in the clinical practice. We report our experience in terms of effectiveness, of precision, of procedural safety and moreover in terms of fluoroscopy time reduction, using the CARTO electro-anatomical non-fluoroscopic 3D mapping system, with advantages for patient and sanitary operators. We studied 128 patients with supra ventricular tachycardia (SVT). In all of them we performed electrophysiological study and CARTO mapping of the atria. We mapped the 3D electro-anatomical information, we tagged the target zones, in order to perform RF ablation CARTO guided. Mapping was performed in sinus rhythm (67), in pacing (12) or in tachycardia (49). The CARTO system with opportune setting allowed us to distinguish between focal and reentrant mechanisms, to tag interesting points or areas, to renavigate points with precision and safety during the entire procedure. The CARTO system also allowed us to find gaps in linear ablations and to reduce effectiveness RF ablation. We applied RF ablation in 122 patients (51 AVNRT, 29 typical atrial flutter, 9 atypical atrial flutter, 21 WPW, 12 EAT); acute success was obtained in 118 patients (97%). Procedural time were similar to conventional approach, but fluoroscopy time was drastically reduced (AVNRT 1.8 ± 1.4 minutes, typical atrial flutter 2.6 ± 1.7 minutes, atypical atrial flutter 4.5 ± 3.1 minutes, WPW 4.9 ± 3.2 minutes, EAT 4.2 ± 2.9 minutes). In conclusion, the CARTO system is really helpful for mapping and ablation of supra ventricular tachycardias in terms of procedural effectiveness, safety and mapping precision, but moreover in terms of drastical reduction of fluoroscopy time.
Key words: *CARTO, SVT, No fluoroscopy, Safety, Effectiveness*

- Copyright - Il Pensiero Scientifico Editore downloaded by IP 18.191.240.243 Sat, 20 Apr 2024, 08:57:05

Introduzione

L'ablazione transcatetere a radiofrequenza (RF) delle tachicardie sopraventricolari (TSV), introdotta negli anni Ottanta, è ormai una tecnica terapeutica affermata. È dimostrato in letteratura che una dettagliata descrizione del substrato e un accurato mappaggio elettrofisiologico sono necessari per la comprensione del comportamento di tali aritmie ai fini di una terapia ablativa di successo. Esistono tuttavia dei limiti legati all'approccio convenzionale dell'ablazione a RF (esclusivamente fluoroscopico): da un lato la limitata risoluzione spaziale (bidimensionale) e la difficoltà di ritrovare con precisione una zona d'interesse a distanza di tempo (con ciò che comporta in termini di sensibile aumento dei tempi procedurali e delle erogazioni di RF inefficaci), dall'altro la notevole esposizione radiologica, con conseguenti elevate dosi di radiazioni ionizzanti per il paziente e per gli operatori.

Negli ultimi anni le tecniche di mappaggio elettroanatomico non fluoroscopico si sono sviluppate proprio con l'intento di superare questi limiti. Il sistema CARTO (Biosense Webster, J&J Medical, USA), che rappresenta il gold standard di tale tecnologia, sfrutta un sensore magnetico passivo presente nella punta del catetere mappante, il quale, rilevando un campo magnetico esterno, ne consente la localizzazione e la visualizzazione nello spazio con un'accuratezza inferiore al millimetro. Per ogni punto acquisito, alle informazioni anatomico-spaziali 3D si sommano le informazioni elettriche che, opportunamente codificate, secondo un range di colori, consentono di ricostruire mappe tridimensionali a partire dai segnali endocavitari registrati. L'obiettivo dello studio è stato pertanto quello di riportare la nostra esperienza nell'utilizzo del sistema CARTO relativamente al mappaggio e al trattamento delle TSV.

Pazienti e metodi

Lo studio ha previsto l'arruolamento di 128 pazienti consecutivi affetti da TSV, arruolati nel nostro Centro dal gennaio 2007 all'agosto 2008, per il mappaggio e la successiva ablazione della tachicardia in esame. È stato ottenuto il consenso informato da tutti i pazienti. La somministrazione di farmaci antiaritmici è stata interrotta cinque giorni prima della procedura. Il catetere diagnostico utilizzato in tutte le procedure è stato il catetere in seno coronarico (SC) (6F, Biosense Webster); a seconda dello studio si è provveduto a utilizzare un eventuale ulteriore catetere in zona hissiana e un altro in ventricolo destro e a effettuare eventualmente la puntura transettale (con successiva somministrazione di anticoagulante per via venosa). Tutti i pazienti sono stati sottoposti a protocollo di stimolazione standard. Prima del mappaggio e dell'ablazione, e in base al caso specifico, si è deciso di settare il CARTO in modo da effettuare il mappaggio a ritmo sinusale (64 pazienti), in pacing dal SC o dal ventricolo (12) o in tachicardia (46). In caso di mancata induzione o non sostenimento della tachicardia si è ripetuto il protocollo di stimolazione dopo infusione di isoprenalina.

Come detto, il sistema CARTO consente di determinare la posizione del catetere mappante (Navistar) con accuratezza inferiore al millimetro, sia *in vivo* sia *in vitro*. A partire dal segnale di riferimento (di solito si utilizza per stabilità e riproducibilità il segnale atriale del SC o il picco positivo o negativo del QRS su una traccia ECG) si mappa la camera in questione, acquisendo in questo modo i punti a contatto con la parete dell'endocardio. Si ottiene per ogni punto un insieme di informazioni che variano dal tempo di attivazione (LAT), al voltaggio bipolare e unipolare, sino all'impedenza.

A seconda della mappa che si ritiene più opportuna è possibile acquisire informazioni cliniche sul meccanismo elettrofisiologico del circuito della tachicardia (macro-rientro o focale), sulla definizione della migliore strategia ablativa e sulla presenza di zone di interesse facilmen-

- Copyright - Il Pensiero Scientifico Editore downloaded by IP 18.191.240.243 Sat, 20 Apr 2024, 08:57:05

te ri-navigabili per l'intera durata della procedura. Per le tachicardie da rientro nodale atrioventricolare (TRNAV) abbiamo usato il catetere Navistar 4 mm, per le WPW e le tachicardie atriali ectopiche (TAE) abbiamo usato il catetere Navistar 4 mm o il Navistar Thermocool, per i flutter tipici o atipici destri il Navistar 8 mm o il Navistar Thermocool, per i flutter tipici o atipici sinistri il Navistar Thermocool. L'ablazione è stata effettuata mediante un sistema di generazione di RF convenzionale (Stockert EP-shuttle) ed è stata ritenuta efficace allorquando la tachicardia, cessata dopo l'ablazione, non recidivava dopo successivo protocollo di studio. I tempi di fluoroscopia registrati sono stati considerati a partire dal posizionamento dei cateteri in atrio destro e, quando necessario, in atrio sinistro, o con l'approccio retroaortico o con la puntura del setto interatriale. I tempi procedurali non sono stati riportati, ma risultano assolutamente comparabili a quelli dell'approccio esclusivamente fluoroscopico.

Risultati

Tra gennaio 2007 e agosto 2008 128 pazienti sono stati sottoposti a studio elettrofisiologico e successivo mappaggio e ablazione della tachicardia con il sistema di mappaggio elettroanatomico CARTO. L'età media dei pazienti arruolati è stata 56 ± 22 anni (range 16-78 anni), di cui 77 uomini e 51 donne. La RF è stata applicata in 122 pazienti, con successo in acuto in 118 pazienti (97%). In 4 pazienti l'ablazione è risultata inefficace: in 1 caso di TAE per probabile origine focale epicardica, in 2 casi di flutter atipico, in quanto l'aritmia recidivava in forme più lente (anche se non sostenibili), e in 1 WPW postero-settale sinistra, per difficoltà a raggiungere con efficacia la zona target. In 5 pazienti non è stata indotta alcuna forma di tachicardia e in 1 paziente non è stato possibile effettuare la puntura transettale. Globalmente non si sono verificate complicanze. In 5 casi (2 WPW sinistre, 1 TAE sinistra e 2 flutter atipici sinistri) la procedura di puntura transettale ha richiesto tempi di fluoroscopia di gran lunga superiori alla media a causa di complessità anatomiche del setto. Gli outcome per ogni specifica aritmia mappata con la tecnica CARTO sono stati i seguenti (Fig. 1):

- *TRNAV* (51 pazienti). Mappaggio in ritmo sinusale del triangolo di Koch, individuazione e tag del potenziale di via lenta, ablazione e verifica dell'eliminazione della slow pathway mediante protocollo di stimolazione (tempo medio di fluoroscopia 1,8 ± 1,4 minuti);
- *flutter atriale tipico* (29 pazienti) e *atipico* (9 pazienti). Settaggio, ove possibile, della finestra di interesse secondo il criterio della finestra mesodiastolica; individuazione della zona mesodiastolica, critica per il mantenimento del circuito; ablazione lineare CARTO-guidata, validazione in pacing del blocco istmico per i flutter tipici (tempo medio di fluoroscopia 2,6 ± 1,7 minuti), verifica dell'eliminazione del circuito di macro-rientro mediante opportuno protocollo di stimolazione per i flutter atipici (tempo medio di fluoroscopia 4,5 ± 3,1 minuti);
- *WPW* (21 pazienti). Settaggio della finestra di interesse CARTO a seconda del caso specifico e conseguente mappaggio a ritmo sinusale (in caso di WPW manifesta), o in pacing

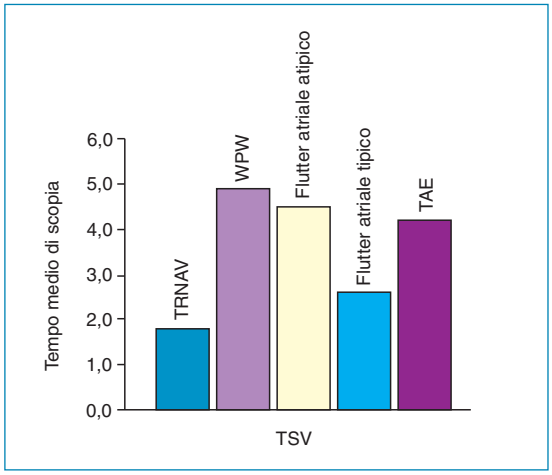

Figura 1
Outcome per ogni specifica aritmia mappata con la tecnica CARTO.

- Copyright - Il Pensiero Scientifico Editore downloaded by IP 18.191.240.243 Sat, 20 Apr 2024, 08:57:05

ventricolare o in tachicardia (in caso di WPW occulta). Mappaggio della zona valvolare di interesse con tag dei potenziali target, ablazione puntiforme e verifica della scomparsa di retroconduzione eccentrica (tempo medio di fluoroscopia 4,9 ± 3,2 minuti);
- *TAE* (12 pazienti). Mappaggio della camera atriale con l'obiettivo di individuare la zona più precoce sia rispetto al segnale di riferimento sia rispetto all'onset dell'onda P, verifica della presenza di un adeguato segnale unipolare; ablazione puntiforme e validazione dell'efficacia della lesione anche dopo somministrazione di isoprenalina (tempo medio di fluoroscopia 4,2 ± 2,9 minuti).

Discussione

I dati riportati in letteratura relativi all'utilizzo del sistema di mappaggio non fluoroscopico CARTO nella pratica clinica ne sottolineano l'utilità soprattutto nella diagnosi e nel trattamento di tachicardie complesse quali la fibrillazione atriale, i flutter atriali atipici e alcune forme di tachicardia ventricolare. L'esperienza del nostro Centro ha permesso però di affermare che il CARTO può essere altrettanto utile nella diagnosi e nella gestione delle cosiddette tachicardie semplici, ponendosi come obiettivo primario, oltre all'efficacia e alla sicurezza della procedura, soprattutto la riduzione delle dosi di radiazioni ionizzanti a cui sono esposti il paziente e gli operatori sanitari.
È proprio con questo scopo che abbiamo deciso di preferire il sistema CARTO al solo approccio fluoroscopico convenzionale anche per l'ablazione di tachicardie semplici, consapevoli che, seppure ciò possa in alcuni casi determinare un aumento del costo totale della procedura, tuttavia rappresenta una possibilità concreta per diminuire notevolmente i tempi medi di fluoroscopia e il numero di erogazioni efficaci, aumentando la precisione e la sicurezza del mappaggio a parità di tempi procedurali e di efficacia procedurale. Abbiamo così sperimentato come sia possibile adattare i differenti tool del CARTO a ogni particolare forma di TSV, con l'obiettivo di minimizzare l'utilizzo della fluoroscopia. Il primo aspetto da valutare prima di ogni procedura CARTO è la verifica del colore della tip del catetere Navistar in corrispondenza della massima curvatura del catetere stesso: questa semplice operazione consente di identificare l'orientamento della tip nello spazio 3D permettendo all'operatore di raggiungere le diverse zone anatomiche, facendo riferimento al solo colore della tip visualizzato nella posizione di partenza e senza fare riferimento all'immagine fluoroscopica.

Mappaggio elettroanatomico CARTO e ablazione della TRNAV

Posizionati i cateteri diagnostici in SC e in His, si inserisce il catetere mappante Navistar 4 mm. Per un mappaggio efficace bastano pochi punti: l'obiettivo è mappare il triangolo di Koch, delimitato dall'ostio del SC, dalla regione hissiana e dal lembo settale della tricuspide (Fig. 2). Con le proiezioni complementari LAO-RAO sul CARTO, si procede al mappaggio del triangolo di Koch in ritmo sinusale, si disegna il SC (impedenza che aumenta rispetto alla media atriale, visualizzato in rosa in Fig. 2), si tagga la zona hissiana (in arancione in Fig. 2) e si disegna la valvola tricuspide (utilizzando il tool RING).
Azzerando la soglia di interpolazione della

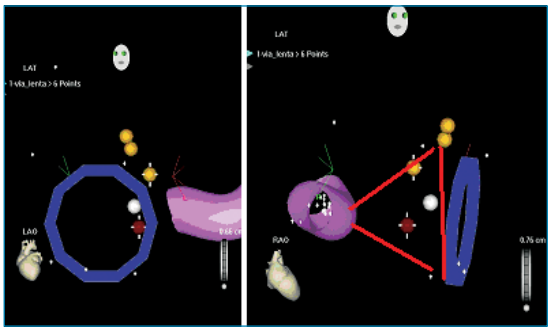

Figura 2
Mappaggio elettroanatomico CARTO e ablazione della TRNAV.

- Copyright - Il Pensiero Scientifico Editore downloaded by IP 18.191.240.243 Sat, 20 Apr 2024, 08:57:05

mappa CARTO, si naviga in ambiente esclusivamente anatomico alla ricerca dei potenziali target di via lenta. Individuata e taggata la zona target, si inizia l'ablazione in controllo di temperatura (di solito 55°C, 50 W), verificando l'efficacia dell'erogazione di RF con l'induzione di battiti giunzionali. In caso di recidiva in acuto o in fase di stimolazione post-ablazione, si può rinavigare la mappa, riposizionandosi con accuratezza sul potenziale target precedentemente taggato, ed eventualmente consolidare la lesione iniziale. Usando il tool che permette il calcolo della distanza è possibile verificare quanto il punto di ablazione efficace risulti distante rispetto al segnale hissiano più prossimale. Nei pazienti con TRNAV abbiamo riscontrato un successo in acuto in 51 pazienti su 51 (100%), con un tempo di fluoroscopia totale di 1,8 ± 1,4 minuti, senza alcuna complicanza.

Mappaggio elettroanatomico CARTO e ablazione del flutter atriale (tipico e atipico)

Si posiziona il solo catetere diagnostico in SC e si inserisce il Navistar 8 mm o Thermocool (se dal tracciato ECG si sospetta che la tachicardia sia di origine sinistra si utilizza il Thermocool). Si setta la WOI (Window of Interest) sul CARTO seguendo il criterio della finestra mesodiastolica, qualora l'onda P del flutter sia facilmente individuabile. Sia in caso di flutter atipico sia in caso di flutter tipico, l'idea è quella di taggare il SC e la zona hissiana e di mappare in tachicardia la zona dell'istmo cavo-tricuspidalico (in Fig. 3 è rappresentato proprio l'istmo cavo-tricuspidalico). Se si verifica la presenza dell'EarlyMeetsLate in questa zona siamo in presenza di flutter tipico e si procede all'ablazione lineare dell'istmo (60°C, 70 W con l'8 mm; 43°C, 35 W con il Thermocool). In caso di flutter tipico, utilizzando il tool Surface Reconstruction (Fig. 4) e le proiezioni INF e RAO, si effettua l'ablazione CARTO-guidata, individuando eventuali gap rimasti. In caso di interruzione dell'aritmia, si procede al pacing dal SC, valutando la formazione di un doppio potenziale sulla linea e il ritardo di conduzione sull'istmo attraverso la funzione Re-map. Se il paziente non è in tachicardia, si procede all'ablazione lineare dell'istmo, valutando poi con il CARTO l'effettivo blocco ottenuto.

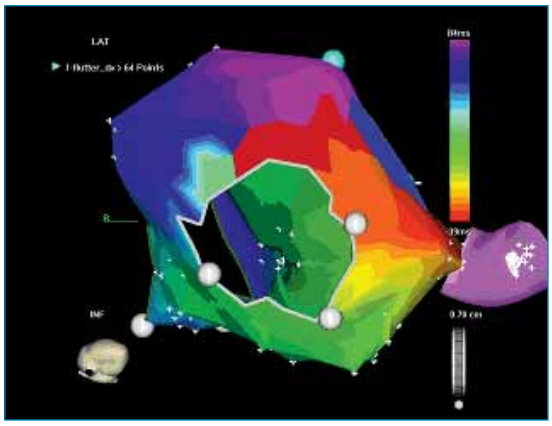

Figura 3
Mappaggio elettroanatomico CARTO e ablazione del flutter atriale: istmo cavo-tricuspidalico.

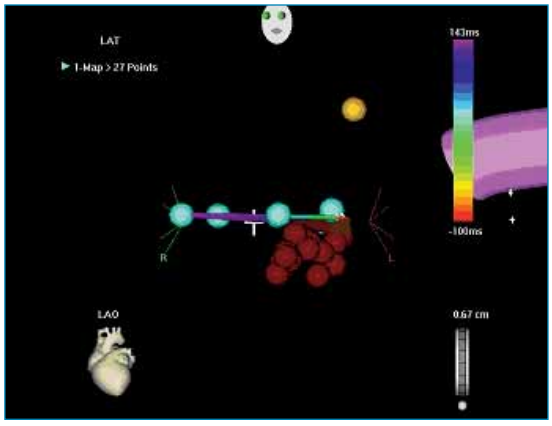

Figura 4
Mappaggio elettroanatomico CARTO e ablazione del flutter atriale tipico.

Se invece il flutter risulta atipico si procede al mappaggio dell'intera camera destra ed eventualmente di quella sinistra, con l'obiettivo di individuare la zona dell'EarlyMeetsLate (cioè la zona mesodiastolica di conduzione lenta) su cui procedere con l'erogazione in RF. Nei 29 pazienti con flutter atriale tipico abbiamo riscontrato un successo in acuto in 29 pazienti su 29 (100%),

- Copyright - Il Pensiero Scientifico Editore downloaded by IP 18.191.240.243 Sat, 20 Apr 2024, 08:57:05

con un tempo di fluoroscopia totale di 2,6 ± 1,7 minuti, senza alcuna complicanza. Nei 9 pazienti con flutter atriale atipico abbiamo riscontrato un successo in acuto in 7 pazienti su 9 (78%), con un tempo di fluoroscopia totale di 4,5 ± 3,1 minuti, senza alcuna complicanza.

Mappaggio elettroanatomico CARTO e ablazione della WPW

Si utilizza il Navistar 4 mm (il Thermocool è l'optimum qualora ci sia la necessità di erogazioni più profonde; 55°C, 30 W con il 4 mm; 43°C, 35 W con il Thermocool). In caso di via accessoria manifesta si mappa la zona valvolare di interesse a ritmo sinusale (12 pazienti), annotando il ventricolo più precoce. Con l'aiuto del CARTO si individuano i punti di interesse ed eventualmente si taggano opportunamente, confrontando di volta in volta il potenziale registrato dalla punta distale del Navistar e valutando il migliore. In questa fase la visualizzazione del SC (in rosa in Fig. 5), della zona hissiana e della valvola tricuspide (o mitrale, in bianco in Fig. 5) dà un notevole aiuto in fase di orientamento. Se la via accessoria è occulta si procede al mappaggio in tachicardia (7 pazienti) o in pacing ventricolare qualora lo stimolo sia condotto sempre in modo eccentrico (2 pazienti), settando di volta in volta un'adeguata finestra di interesse. Nei 22 pazienti con WPW abbiamo riscontrato un successo in acuto in 21 pazienti su 22 (95%), con un tempo di fluoroscopia totale di 4,9 ± 3,2 minuti, senza alcuna complicanza.

Mappaggio elettroanatomico CARTO e ablazione della TAE

Il settaggio della finestra di interesse sul CARTO è legato al ciclo della tachicardia o degli eventuali battiti ectopici. Si utilizza il Navistar 4 mm o il Thermocool, con il quale si procede al mappaggio della camera atriale. Si taggano tutte le zone anatomiche di interesse, con attenzione particolare alla zona hissiana (il tag in arancione in Fig. 6). Valutando la migliore precocità fra tutti i punti considerati (mappando se necessario entrambe le camere cardiache) e riferendosi al segnale unipolare della coppia di elettrodi distale del catetere mappante, si sceglie il punto target per l'ablazione (55°C, 30 W con il 4 mm; 43°C, 35 W con il Thermocool). Qualora l'aritmia recidivi, si può rinavigare la zona di interesse con l'ausilio del CARTO, ed eventualmente aumentare la densità dei punti di mappaggio. Nei 12 pazienti con TAE abbiamo riscontrato un successo in acuto in 11 pazienti su 12 (92%), con un tempo di fluoroscopia totale di 4,2 ± 2,9 minuti, senza alcuna complicanza.

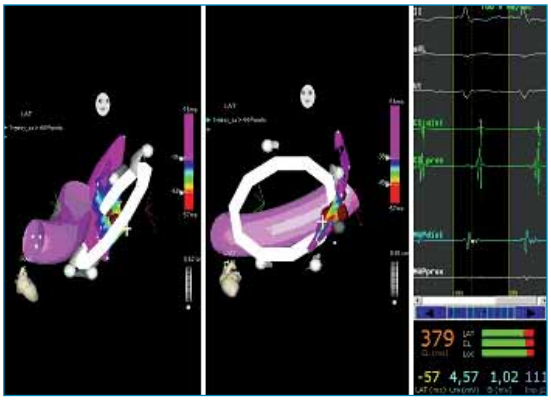

Figura 5
Mappaggio elettroanatomico CARTO e ablazione della WPW.

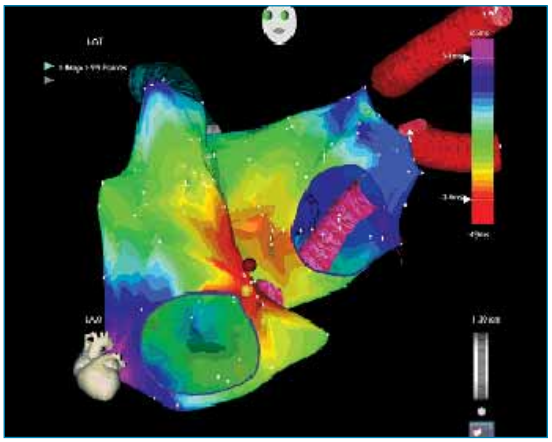

Figura 6
Mappaggio elettroanatomico CARTO e ablazione della TAE.

- Copyright - Il Pensiero Scientifico Editore downloaded by IP 18.191.240.243 Sat, 20 Apr 2024, 08:57:05

Conclusioni

Il nostro studio dimostra l'estrema utilità del CARTO anche nel mappaggio delle TSV in termini di efficacia procedurale (97% di successo in acuto), sicurezza e precisione del mappaggio (nessuna complicanza riportata) e, in modo particolare, per la sensibile riduzione dei tempi di fluoroscopia. Il limite può essere il costo del catetere mappante, ma, optando per alcune configurazioni diagnostiche particolari, anche il costo totale della procedura può in una certa misura essere ridotto.

Ringraziamenti

Gli autori vogliono ringraziare la Dott.ssa Veronica Renino (Biosense Webster) per il costante supporto dato.

Letture consigliate

Ben-Haim SA, Osadchy D, Schuster I, et al. Nonfluoroscopic, in vivo navigation and mapping technology. *Nat Med* 1996;2:1393-1395.

Ben-Haim SA. Catheter navigation in modern electrophysiology. *J Cardiovasc Electrophysiol* 2000;11:1193-1195.

De Ponti R, Verlato R, Bertaglia E, et al. Treatment of macro-re-entrant atrial tachycardia based on electroanatomic mapping: identification and ablation of the mid-diastolic isthmus. *Europace* 2007;9:449:457.

Drago F, Silvetti MS, Di Pino A, et al. Exclusion of fluoroscopy during ablation treatment of right accessory pathway in children. *J Cardiovasc Electrophysiol* 2002;13:778-782.

Duru F. CARTO three-dimensional non-fluoroscopic electroanatomic mapping for catheter ablation of arrhythmias: a useful tool or an expensive toy for the electrophysiologist? *Anadolu Kardiyol Derg* 2002;4:330-337.

Gepstein L, Evans SJ. Electroanatomical mapping of the heart: basic concepts and implications for the treatment of cardiac arrhythmias. *Pacing Clin Electrophysiol* 1998;21:1268-1278.

Gepstein L, Hayam G, Ben-Haim SA. A novel method for nonfluoroscopic catheter-based electroanatomical mapping of the heart: in vitro and in vivo accuracy results. *Circulation* 1997;95:1611-1622.

Goya M, Takahashi A, Nakagawa H, Iesaka Y. A case of catheter ablation of accessory atrioventricular connection between the right atrial appendage and right ventricle guided by a three-dimensional ectroanatomic mapping system. *J Cardiovasc Electrophysiol* 2002;13:778-786.

Hall B, Veerareddy S, Cheung P, et al. Randomized comparison of anatomical versus voltage guided ablation of the cavotricuspid isthmus for atrial flutter. *Heart Rhythm* 2004;1:43-48.

Khongphatthanayothin A, Kosar E, Nademanee K. Nonfluoroscopic three-dimensional mapping for arrhythmia ablation: tool or toy? *J Cardiovasc Electrophysiol* 2000;11:239-247.

Kopelman HA, Prater SP, Tondato F, et al. Slow pathway catheter ablation of atrioventricular nodal re-entrant tachycardia guided by electroanatomical mapping: a randomized comparison to the conventional approach. *Europace* 2003;5:171-174.

Kottkamp H, Hugl B, Krauss B, et al. Electromagnetic versus fluoroscopic mapping of the inferior isthmus for ablation of typical atrial flutter: a prospective randomized study. *Circulation* 2000;102:2082-2086.

Kowalski O, Kalarus Z, Lenarczyk R, et al. Radiofrequency ablation of typical atrial flutter with the use of electro-anatomical mapping system CARTO. *Kardiol Pol* 2005;62:351-354.

Leonelli FM, Tomassoni G, Richey M, Natale A. Usefulness of three-dimensional non-fluoroscopic mapping in the ablation of typical atrial flutter. *Ital Heart J* 2002;6:360-365.

Nakagawa H, Jackman WM. Use of a three-dimensional, nonfluoroscopic mapping system for catheter ablation of typical atrial flutter. *Pacing Clin Electrophysiol* 1998;21:1279-1286.

Sporton SC, Earley MJ, Nathan AW, Schilling RJ. Electroanatomic versus fluoroscopic mapping for catheter ablation procedures: a prospective randomized study. *J Cardiovasc Electrophysiol* 2004;15:310-315.

Willems S, Weiss C, Ventura R, et al. Catheter ablation of atrial flutter guided by electroanatomic mapping (CARTO): a randomized comparison to the conventional approach. *J Cardiovasc Electrophysiol* 2000;11:1223-1230.

Worley SJ. Use of a real-time three-dimensional magnetic navigation system for radiofrequency ablation of accessory pathways. *Pacing Clin Electrophysiol* 1998;21:1636-1645.

INDIRIZZO PER LA CORRISPONDENZA
Francesco Solimene
Responsabile Elettrofisiologia
Casa di Cura Clinica Montevergine
Via Mario Malzoni, 8
83013 Mercogliano (AV)
Tel.: 0825-705133
E-mail: f.solimene@clinicamontevergine.it