

**IMPIANTO** di**pacemaker**
attraverso vena cava
superiore sinistra
persistente: un
caso clinico

Introduzione

La vena cava superiore sinistra persistente (VCS-SP) è l'anomalia più frequente del sistema cava superiore. In un importante studio autoptico,¹ l'anomalia è stata riscontrata nello 0,1-0,2% della popolazione generale e nel 3-10% della popolazione con cardiopatie congenite.¹⁻³ La VCSSP isolata non costituisce un problema emodinamico, in quanto nella maggioranza dei casi drena nel seno coronarico e attraverso questo nell'atrio destro, mantenendo le corrette connessioni venose funzionali.⁴ Essa, però, rende difficile la procedura di posizionamento di elettrocateri endocardici per l'impianto di pacemaker,⁵⁻⁶ di defibrillatori⁷⁻⁸ o per la cardioversione elettrica endocavitaria di fibrillazione striale.⁹ Gli elettrocateri, infatti, per giungere nel ventricolo destro devono descrivere un loop di 360°.⁵⁻⁹ In questo caso clinico viene descritta una nuova tecnica utilizzata per l'impianto di un nuovo elettrocatero di pacemaker nel ventricolo destro in una paziente con VCSSP e malfunzionamento del precedente pacemaker impiantato.

Caso Clinico

Una donna di 39 anni, già sottoposta nel 1980 a intervento chirurgico di correzione di difetto interventricolare e nel 1990 a impianto di pacemaker definitivo con catetere endocavitario per malattia del nodo del seno, veniva ricoverata per sospetto malfunzionamento del pacemaker. All'ingresso, la paziente era asintomatica. L'esame obiettivo cardiaco e toracico era nei limiti. La pressione arteriosa era di 110/70 mmHg. Gli esami ematochimici e gli ormoni tiroidei erano nei limiti. L'elettrocardiogramma mostrava ritmo sinusale con frequenza di 62 bpm e blocco di branca destra incompleto. L'esame ecocardiografico transtoracico mostrava atrio sinistro dilatato, valvola mitrale con traccia di insufficienza, ventricolo sinistro di normali dimensioni e spes-

Parole chiave

- vena cava superiore sinistra persistente
- impianto di pacemaker

Key words

- persistent left superior vena cava
- pacemaker implantation

RIASSUNTO

La vena cava superiore sinistra persistente (VCSSP) è un'anomalia vascolare non rara quando associata ad altre cardiopatie congenite e generalmente non causa problemi emodinamici.

Quando è usato l'approccio attraverso la vena succlavia sinistra come accesso vascolare, la presenza della VCSSP può rendere più difficile il posizionamento di un elettrocatero nelle sezioni destre del cuore.

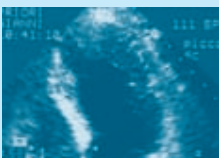
In questo caso clinico descriviamo una procedura più agevole e più rapida per il posizionamento di un elettrocatero di pacemaker attraverso la VCSSP nel ventricolo destro e ne riportiamo le immagini fluoroscopiche ed ecocardiografiche transtoraciche.

SUMMARY

The persistence of the left superior vena cava (LSVC) is a common vascular anomaly in the context of cardiac congenital abnormalities and usually does not produce haemodynamic disturbance.

When a left subclavian approach is used for vascular access, the presence of LSVC can complicate catheter placement within the right side of the heart.

We describe a more easy and rapid technique of pacemaker catheter positioning through a persistent LSVC into the right ventricle and we report fluoroscopic and transthoracic echocardiography views.



sori parietali e conservata cinesi globale e segmentaria, valvola aortica normale, atrio destro dilatato, ventricolo destro nei limiti, pressione polmonare sistolica normale, piccolo difetto interventricolare sottoaortico con minimo shunt sinistro-destro, evidenza di seno coronarico dilatato con elettrocatteter. Per sospetto malfunzionamento del pacemaker, dovuto a un innalzamento della soglia di cattura e a una misura dell'impedenza dell'elettrocatteter fuori range, rilevati dal preesistente sistema di stimolazione, si è resa necessaria una revisione dell'impianto. Una prima valutazione del sistema, attraverso scopia a raggi X, lasciava presupporre una rottura dell'elettrocatteter all'altezza della connessione con il pacemaker, che veniva poi accertata dopo apertura della tasca. L'esame fluoroscopico, inoltre, evidenziava il decorso anomalo dell'elettrocatteter, che correva lungo il lato sinistro dello sterno e sfociava in atrio destro attraverso il seno coronarico, suggerendo la presenza di VCSSP.

Si rendeva, quindi, necessario un nuovo impianto di elettrocatteter da stimolazione.

La procedura di posizionamento dell'elettrocatteter prevede un accesso venoso tramite puntura della succlavia con tecnica di Seldinger. Il percorso anomalo del vaso che sfocia attraverso il seno coronarico nell'atrio destro, genera un angolo acuto tra questo e il ventricolo

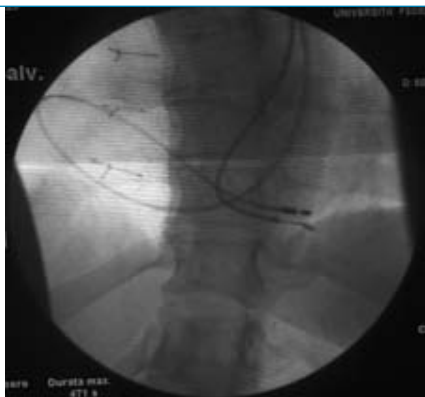

Figura 1.

Immagine fluoroscopia in proiezione postero-anteriore: un elettrocatteter decorre lungo il margine sinistro dello sterno, va nel seno coronarico, poi in atrio destro e infine nel ventricolo destro; il nuovo elettrocatteter decorre sempre lungo il lato sinistro dello sterno, entra nel seno coronarico e descrive un ampio loop nell'atrio destro che gli permette di passare attraverso la valvola tricuspide e di posizionarsi nell'apice del ventricolo destro.

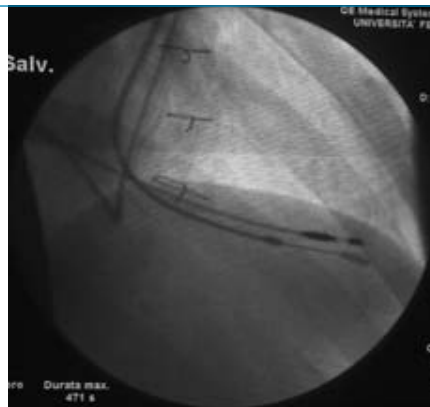

Figura 2.

Immagine fluoroscopia in proiezione obliqua anteriore-destra: il nuovo elettrocatteter descrive un'ansa di 360° in atrio destro, che dal seno coronarico, attraverso la valvola tricuspide, si dirige in ventricolo destro.

destro: una delle tecniche più efficaci è quella di effettuare un loop completo all'elettrocatteter in atrio destro lungo la parete laterale in modo da affacciarsi verso la tricuspide in modo diretto (Figg. 1 e 2). Questa metodica prevede l'uso di stilette dell'elettrocatteter di diverse rigidità e forme per poter direzionare efficacemente lo stesso.¹⁰

Nel nostro caso abbiamo inizialmente collocato l'elettrocatteter in atrio destro mediante uno stiletto morbido dritto. Successivamente, è stato utilizzato uno stiletto di media rigidità preformato ad ampia "U" per poter imporre il loop all'elettrocatteter e attraverso diversi movimenti è stato possibile far posizionare lo stesso sulla tricuspide. Infine, grazie a uno stiletto dritto è stato possibile effettuare il posizionamento dell'elettrocatteter in apice del ventricolo destro. Le misure elettriche sono risultate ottimali con una soglia di stimolazione di 0,6 V a 0,5 ms, un'impedenza di circa 450 Ohm e un sensing dell'onda R di circa 10 mV. L'ecocardiogramma eseguito prima della dimissione mostrava la presenza di entrambi i cattedri (Figg. 3-4).

Discussione

Embriologicamente il sistema venoso cavale deriva dal seno venoso e dalle sue parti latera-

li, chiamate corni destro e sinistro, in ognuno dei quali si apre un dotto di Cuvier, che a sua volta è costituito dall'unione di una vena cardinale anteriore e di una vena cardinale posteriore. La vena cardinale anteriore sinistra, compresa tra la vena anonima e il dotto di Courvier sinistro, progressivamente si oblitera, persistendo durante la vita extrauterina come legamento fibroso (o di Marshall). Se questa vena non si oblitera, il vaso persiste con il nome di vena cava superiore sinistra persistente, che drena attraverso il seno coronarico nell'atrio destro, non determinando problemi emodinamici.² Più raramente (8% dei casi), la VCSSP drena nell'atrio sinistro, creando uno shunt sinistro-destro, che generalmente ha un lieve effetto emodinamico, sebbene possa causare un grado variabile di cianosi sistemica e clubbing. Le cardiopatie congenite più di frequente associate alla VCSSP sono il canale atrioventricolare, la tetralogia di Fallot, il difetto interventricolare, il ventricolo destro a doppia uscita e il difetto del setto interatriale di tipo seno venoso.⁴

La nostra paziente aveva anche un difetto del setto interventricolare chiuso chirurgicamente all'età di 11 anni. Successivamente all'età di

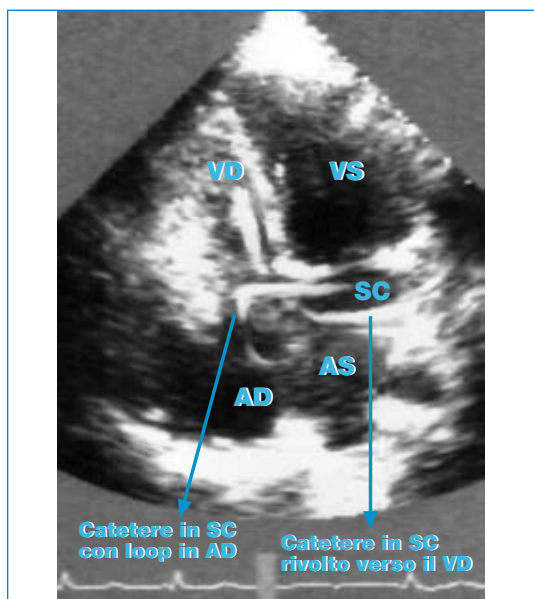


Figura 3.

Immagine ecocardiografica dalla proiezione 4 camere apicale; AD = atrio destro; AS = atrio sinistro; SC = seno coronario; VD = ventricolo destro; VS = ventricolo sinistro.

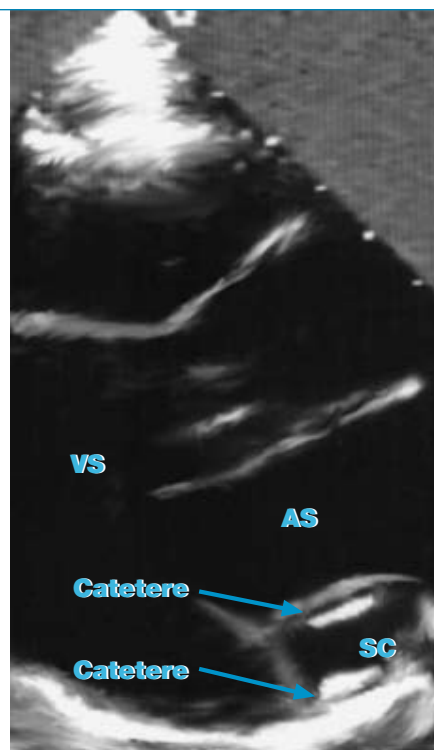


Figura 4.

Long axis parasternale. Sono visibili i due cateteri in seno coronario. AS = atrio sinistro; SC = seno coronario; VS = ventricolo sinistro.

21 anni aveva manifestato sincopi e vertigini a causa di una malattia del nodo del seno che aveva richiesto l'impianto di un pacemaker definitivo. In pazienti con VCSSP è stata osservata la presenza di instabilità elettrica del cuore, causata probabilmente da alterato sviluppo embrionale del sistema di conduzione o da alterato drenaggio venoso.¹¹⁻¹⁴ La prevalenza, però, di VCSSP nei pazienti sottoposti all'impianto di PM o di CD (cardioverter-defibrillatore) è simile a quella della popolazione generale (0,47%).¹⁰ Complicazioni serie, quali aritmie, shock cardiogeno, tamponamento cardiaco e trombosi del seno coronarico sono state riportate, soprattutto in passato, quando venivano inseriti elettrocateri attraverso la VCSSP.¹⁵ Di recente l'uso di stiletto di varia forma e rigidità per posizionare elettrocateri in atrio destro e attraversare la valvola tricuspide sono usati per superare le difficoltà tecniche della procedura ed esporre il meno possibile a radiazioni il paziente.¹⁰ Nel nostro caso è stato usato prima uno stiletto morbido drit-

to per spostare l'elettrocattetero dal seno coronarico in atrio destro, poi uno stiletto di media rigidità preformato a "U" per imporre all'elettrocattetero un loop di 360° e poterlo posizionare così sulla tricuspide e infine uno stiletto dritto per posizionare l'elettrocattetero in apice del ventricolo destro. È stato preferito l'accesso venoso sinistro a quello destro, nonostante la diagnosi di VCSSP, sia perché mancavano al momento dati sull'anatomia del sistema cavale destro, sia per non creare un'altra tasca di pacemaker nella giovane paziente e sia per verificare che la procedura eseguita superasse le difficoltà tecniche e riducesse il tempo di durata dell'impianto. La diagnosi di VCSSP e il corretto posizionamento degli elettrocatteteri sono stati confermati anche dalle immagini fluoroscopiche ed ecocardiografiche.

Le immagini fluoroscopiche e quella ecocardiografica mostravano chiaramente la presenza di due elettrocatteteri nel ventricolo destro e che il nuovo elettrocattetero descriveva un ampio loop in atrio destro di 360° (Figg. 1, 2 e 3).

I successivi controlli ambulatoriali hanno confermato normale funzionalità del pacemaker con stabilità dei valori di pacing e sensing.

Il nostro caso clinico vuole illustrare una più rapida e agevole procedura di posizionamento di elettrocattetero nel ventricolo destro in pazienti con VCSSP, in modo che questa possa essere conosciuta ed eseguita per facilitare un più veloce e più corretto posizionamento di elettrocatteteri in tali pazienti, con conseguente ridotta esposizione a radiazioni e minor rischio di dislocazione del catetere.

Bibliografia

1. Bjerregaard P, Laursen HB: Persistent left superior vena cava. Incidence, associated congenital heart defects and frontal plane P-wave axis in a paediatric population with congenital heart disease. *Acta Paediatr Scand* 1980;69:105-108.
2. Campbell M, Deuchar DC: The left-sided superior vena cava. *Br Heart J* 1954;16:426-439.
3. Mantini E, Grondin CM, Lillehei CW, et al.: Congenital anomalies involving the coronary sinus. *Circulation* 1966;33:317-327.

4. Nsah EN, Moore GW, Hutchins GM: Pathogenesis of persistent left superior vena cava with a coronary sinus connection. *Pediatr Pathol* 1991;11:261-269.
5. Dirix LY, Kersschot IE, Fierens H, et al.: Implantation of a dual chamber pacemaker in a patient with persistent left superior vena cava. *Pacing Clin Electrophysiol* 1988;11:343-345.
6. Antonelli D, Rosenfeld T. Implantation of a dual chamber pacemaker in a patient with persistent left superior vena cava. *Pacing Clin Electrophysiol* 1997;20:1737-1738.
7. Mattke S, Markewitz A, Dorwarth U, et al.: Defibrillator implantation in a patient with a persistent left superior vena cava. *Pacing Clin Electrophysiol* 1995;18:117-120.
8. Biffi M, Boriani G, Frabetti L, et al.: Left superior vena cava persistence in patients undergoing pacemaker or cardioverter-defibrillator implantation: a 10-year experience. *Chest* 2001;120:139-144.
9. Mascioli G, Bontempi L, Bordonali T, et al.: Cardioversione elettrica endocavitaria di fibrillazione atriale in paziente con persistenza di vena cava superiore sinistra. (Suppl) *Ital Heart J* 2002;3:349-351.
10. Biffi M, Boriani G, Frabetti L, Bronzetti G, Branzi A: Left superior vena cava persistence in patients undergoing pacemaker or cardioverter-defibrillator implantation: a 10-year experience. *Chest* 2001;120:139-144.
11. Morgan DR, Hanratty CG, Dixon LJ, Trimble M, O'Keefe DB: Anomalies of cardiac venous drainage associated with abnormalities of cardiac conduction system. *Europace* 2002;4:281-287.
12. Karnegis JN, Wang Y, Wiachell P, Edwards JE: Persistent left superior vena cava, fibrous remnant of the right superior vena cava and ventricular septal defect. *Am J Cardiol* 1962;14:573.
13. Momma K, Liude LM: Abnormal rhythms associated with persistent left superior vena cava. *Pediatr Res* 1969;3:210.
14. James TN, Marshall TK, Edwards JE: De subitaneis mortibus. XX. Cardiac electrical instability in the presence of a left superior vena cava. *Circulation* 1976;54:689-697.
15. Rose M, Gross L, Protos A: Transvenous pacemaker implantation by way of an anomalous left superior vena cava. *J Thorac Cardiovasc Surg* 1971;62:965-966.
16. Badessa F, Pizzimenti G, Grasso P, et al.: Persistenza della vena cava superior sinistra e assenza della vena cava superior destra. (Suppl) *Ital Heart J* 2003;4:424-427.

INDIRIZZO PER LA CORRISPONDENZA

Maurizio Santomauro
Dipartimento di Scienze Cardiovascolari
Università Federico II
Via Sergio Pansini, 5
80131 Napoli