

# ➤ **PERSISTENZA** della vena di **Marshall**: un riscontro raro e occasionale durante **impianto** di **pacemaker** definitivo

## Introduzione

La persistenza della vena obliqua di Marshall comporta un anomalo ritorno di flusso venoso dal sistema cavale superiore al cuore destro senza però causare disturbi emodinamici.

Costituisce una anomalia di raro riscontro nella popolazione generale, l'incidenza è leggermente superiore nella popolazione di pazienti portatori di cardiopatie congenite (3%-10%).<sup>1</sup> In questo case report descriviamo un caso di persistenza della vena di Marshall riscontrato durante un impianto di pacemaker, confermato alla venografia.

## Caso Clinico

Un uomo di 54 anni è stato ricoverato nel nostro reparto per episodio sincopale. Gli esami ematochimici di routine e l'elettrocardiogramma risultavano nei limiti. Per il riscontro al monitoraggio ECG-grafico continuo di episodi di BAV avanzato è stata posta indicazione a impianto di pacemaker bicamerale. Dopo isolamento della vena cefalica di sinistra e introduzione dell'elettrocatteter ventricolare si è verificato un difficoltoso avanzamento dello stesso anche dopo tentativi eseguiti con guida metallica con impossibilità a raggiungere la vena cava superiore e l'atrio di destra. Si eseguiva una venografia che mostrava un'anomala comunicazione fra il sistema venoso brachiocefalico di sinistra e la vena cava superiore (persistenza della vena di Marshall, Fig. 1). L'impianto è stato eseguito successivamente con approccio destro.

### RIASSUNTO

La vena di Marshall è normalmente piccola e obliterata nell'adulto; il riscontro è solitamente occasionale. In questo case report descriviamo un caso di persistenza della vena di Marshall osservato durante un impianto di pacemaker definitivo.

**Parole chiave:** vena di Marshall, anomalie vascolari congenite, impianto pacemaker.

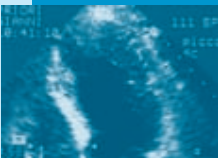
### SUMMARY

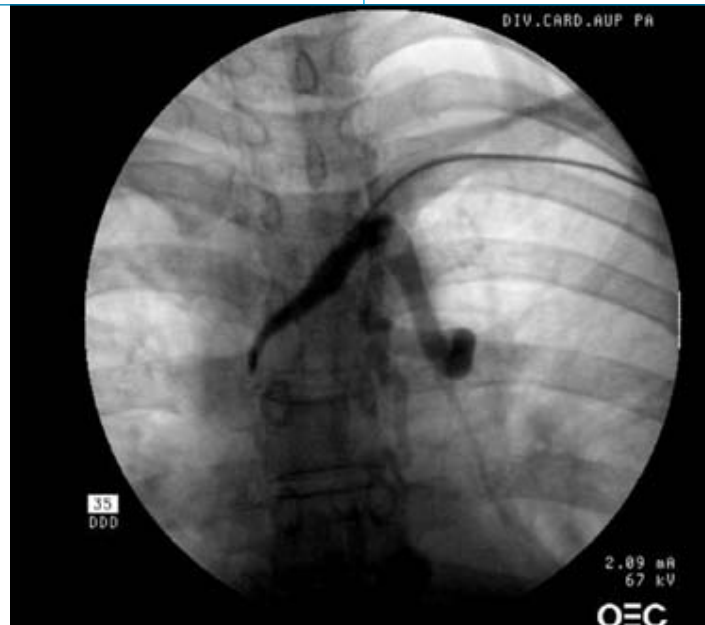The oblique vein of Marshall is usually small and obliterated in adults and it is a rare finding. In this case-report we describe a case of persistent vein of Marshall observed during pacemaker implantation.

**Key words:** vein of Marshall, congenital vascular diseases, pacemaker implantation.

U.O.C. di Cardiologia-EP Lab, Scuola di Specializzazione in Cardiologia, A.O.U. Policlinico "Paolo Giaccone", Università degli Studi di Palermo

\*U.O.C. di Cardiocirurgia, Scuola di Specializzazione in Cardiocirurgia, A.O.U. Policlinico "Paolo Giaccone", Università degli Studi di Palermo





**Figura 1.**  
Anomala comunicazione fra il sistema venoso brachiocefalico di sinistra e la vena cava superiore alla venografia.

## Discussione

Il sistema venoso cavale superiore deriva dalle vene cardinali che sboccano nel seno venoso primitivo attraverso i dotti di Cuvier. Un'anastomosi presente tra le due vene cardinali anteriori, la vena anonima (brachiocefalica sn), devierà il flusso venoso sistemico superiore di sinistra nella vena cardinale anteriore destra (brachiocefalica dx). Il dotto di Cuvier di sinistra e la vena cardinale anteriore sinistra, a valle della vena anonima, compresi tra l'atrio sinistro e l'ilo polmonare, gradualmente si oblittereranno persistendo come legamento fibroso o vena di Marshall, mentre la porzione prossimale del corno del seno venoso di sinistra persisterà come seno coronarico.<sup>2-3</sup>

La vena obliqua di Marshall normalmente è piccola nell'adulto e oblitterata. Scende obliqua in basso e verso destra lungo la faccia diaframmatica dell'atrio sinistro fino ad arrivare nel seno coronarico, riveste importanza embriogenetica costituendo il vestigio della vena cava superiore sinistra dell'embrione.<sup>4</sup> Il riscontro nell'adulto

to è solitamente occasionale e comunque risolvibile con un approccio controlaterale.

## Bibliografia

1. Mantini E, Grondin CM, Lillehei CW, et al.: Congenital anomalies involving the coronary sinus. *Circulation* 1966;33:317-327.
2. Netter F.H.: Sviluppo dei vasi sanguiferi principali. In Yankman F.F. (ed): *Atlante di Anatomia Fisiopatologia e Clinica* Vol.1, Cuore. Origgio (Varese), Ciba edizioni 1993:128-130.
3. Badessa F, Pizzimenti G, Grasso P, et al.: Persistenza della vena cava superiore sinistra e assenza della vena cava superiore destra. *Ital Heart J (Suppl)* 2003;4:424-427.
4. Harikrishnan S, Nair K, Tharakan J: Oblique vein of marshall. *Heart*. 2005;91(2):e16.

INDIRIZZO PER LA CORRISPONDENZA  
Giuseppe Coppola  
UTIC & EP Lab, UOC di Cardiologia  
Policlinico "P. Giaccone",  
Università degli Studi di Palermo  
Tel.: 0916554303, 0916554308  
Fax: 0916554301  
E-mail: g.coppola@unipa.it